NVL
KNF

Nederlandse
Vereniging van
Laboranten
Klinische
Neurofysiologie

Jaarlijkse KNF toets voor laboranten Klinische Neurofysiologie 2024

2024

Vragen

Beste collegae,

Namens het bestuur van de Nederlandse Vereniging van Laboranten Klinische Neurofysiologie presenteren we hierbij de KNF-toets voor laboranten 2024.

We proberen via deze weg de actuele KNF kennis en vaardigheden te testen en vergroten.
De antwoorden op de multiple choice vragen kunt u direct op het computer scherm aanklikken.
Tussendoor kunt u de toets opslaan om desgewenst op een ander later tijdstip de toets te voltooien. Wanneer u denkt klaar te zijn met de toets drukt u op de toets om deze af te ronden.

Accreditatie is aangevraagd via de accreditatie commissie van de NVLKNF. Bij een voldoende behaald resultaat voor de toets zullen de verkregen punten op een later tijdstip automatisch worden bijgeschreven in uw KABIZ register.

Wij wensen u veel succes bij het voltooien van deze toets. De sluitingstermijn voor het invullen van de KNF toets is 30 april 2024.
Na deze datum zullen de antwoorden van deze toets online gezet worden op de website van de NVLKNF.

Namens de accreditatie commissie NVLKNF.

Opmerking: de vragen zijn opgesteld door een aantal laboranten die zich hiervoor hebben aangemeld. Hierbij is er ook, met schriftelijke toestemming, gebruik gemaakt van toets vragen van de NVKNF, waarvoor onze dank, waarbij we tevens onze welgemeende dank uitbrengen speciaal aan deze makers van die vragen.
Na controle van de vragen en antwoorden door deze commissie is deze toets voorgelegd aan een willekeurige KNF afdeling ter controle, alvorens deze wordt aangeboden aan de leden.
Alle rechten voorbehouden. *Opmerkingen en suggesties voor vragen en onderwerpen voor volgend jaar zijn welkom.*
Neem hiertoe contact op via e-mail met de secretaris van het bestuur
NVLKNF: bestuur@nvlknf.nl

Inhoudsopgave

Geraadpleegde Literatuur 4
Lijst met afkortingen 5
Onderdeel A: Anatomie en fysiologie 7
Onderdeel B: Ultrageluid 10
Onderdeel C: EMG en zenuwechografie 21
Onderdeel D: Orthostatische hypotensie 36
Onderdeel E: EEG 40
Onderdeel F: Slaap en PSG 47

Geraadpleegde literatuur

Terug naar inhoudsopgave

Voor het beantwoorden van de vragen is de volgende literatuur aanbevolen:

- LOI lessen voor de opleiding tot laborant Klinische Neurofysiologie EEG, EMG, bijzondere KNF onderzoeken.
- Leerboek Klinische Neurofysiologie, Zwarts, van Dijk, van Putten, Mess Bohn, Stafleu van Loghum 2014
- Sleep Medicine Textbook (ESRS)
- The AASM Manual versie 2.6
- Netter Presenter Human Neuroscience Collection
- Sobotta atlas for human anatomy
- Musculus testing and function van Kendall & Kendall
- **https://neuromuscularultrasound.nl**
- Nichols et al (2006) Stroke Prevention in Sickle Cell Disease (STOP) Study Guidelines for Transcranial Doppler Testing.
- Boek Slaap van Matthew Walker

Lijst met afkortingen

Terug naar inhoudsopgave

A	arterie
BECTS	Benigne Epilepsy with centro-temporal spikes
BPM	beats per minut
CCA	carotis communis arteri
CEA	carotis endartrieectomie
COVE	childhood occipital visual epilepsy
CPAP	Cerebro Vasculair Accident
CSA	cross sectial area
CVA	Cerebro Vasculair Accident
DLMO	dim light melatonin onset
ECA	external carotic arteri
ECG	electrocardiogram
EDV	eind diastolische snelheid
EEG	electro encephalogram
EEG	electroencephalogram
EMG	Electro MyoGrafie
GH	groei hormoon
HT	hart ritme
ICA	interna carotic arteri
ILAE	International Leaque Against Epilepsy
L	lumbaal
MCA	median cerebral arteri
mm HG	millimeter kwik
MRI	Magnetic Resonance Imaging
Myo	myografisch onderzoek
N	nervus
NREM	non rapid eye movement
OH	orthostatische hypotensie
OSAS	objectief slaapapneusyndroom
PIN	Posterior Interosseus Nerve
PLM	Periodic Leg Movement
POLE	Photosensitive Occipital Lobe Epilepsy
PRL	prolactine

PSG	poly somnografie
PSV	peak systolic velocity
REM	rapid eye movement
SeLEAS	Self Limited Epilepsy with Autonomic Seizures
SeLECTS	Self Limited Epilepsy with Centro Temporal Spikes
TCD	transcraniele Doppler
TH	thoracaal
TIA	transient ischemic attack
TIA	transient Ischemic Attack
TSH	thyreoid stimulerend hormoon
ZGS	zenuw geleidings snelheid / onderzoek

Onderdeel A: Anatomie en fysiologie

Terug naar inhoudsopgave

10 vragen over anatomie en fysiologie

Vraag A1

A1 Welke zenuw is bij het posterior interosseus nerve (PIN) syndroom aangedaan?

A n. medianus

B n. ulnaris

C n. radialis

D n. musculocutaneus

Vraag A2

A2 de n.saphenus is de sensibele tak van de:

A n. femoralis

B n. peroneus profundus

C n. tibialis

D n. peroneus superficialis

Vraag A3

A3 de top van de bovenste crista van het bekken bevindt zich normaliter ter hoogte van:

A thoracale wervel Th12

B thoracale wervel Th10

C lumbale wervel L4

D lumbale wervel L5

Vraag A4

I: de n.trigenimus (V) is een puur sensibele zenuw
II: de n.fascialis (VII) is zowel een motorische als sensibele zenuw

A4 Welke van de stellingen is juist:

A alleen stelling I is juist

B alleen stelling II is juist

C zowel stelling I en II zijn juist

D zowel stelling I en II zijn onjuist

Vraag A5

A5 de rechter a. carotis communis ontspringt uit:

A de aorta boog

B de truncus brachiocephalicus

C de rechter a. subclavia

D de rechter hart ventrikel

Vraag A6

A6 waar bevindt zich de grootste dichtheid van het aantal staafjes in het oog:

A in de gele vlek / macula

B dichtheid op het netvlies is overal hetzelfde

C in het buitenste deel van het netvlies

D tussen de bipolaire en de ganglion cellen in

Vraag A7

A7 De temperatuur in de huid wordt vooral waargenomen door de:

A de warmte- en koude receptoren

B lichaampjes van Pacini

C lichaampjes van Meissner

D lichaampjes van Merkel

Vraag A8

A8 de cochlea is een spiraalvormig kanaal; in hoeveel windingen wikkelt dit kanaal zich om de modiolus?:

A één winding

B anderhalve winding

C twee windingen

D meer dan twee windingen

Vraag A9

A9

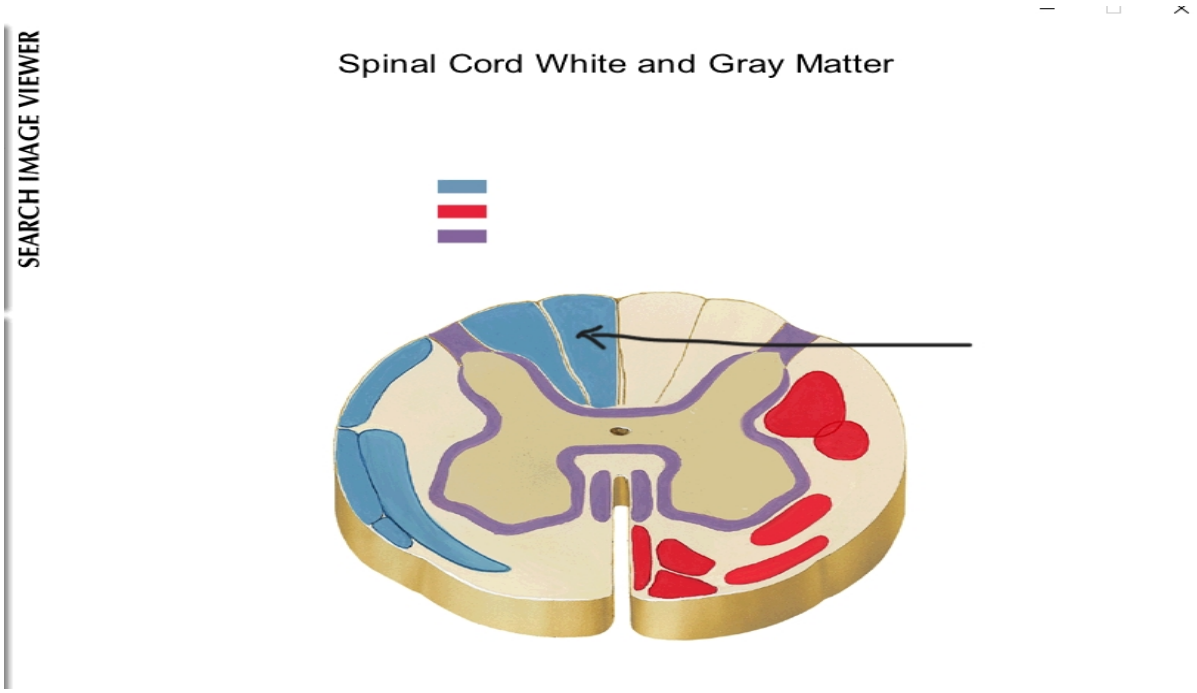

A9 Op afbeelding A9 ziet u een dwarsdoorsnede van het ruggenmerg. Welk gebied wijst de pijl aan?

A de fasciculus cuneatus

B de fasciculus gracilis

C tractus rubrospinalis

D tractus spinothalamicus

Vraag A10

A10 op de overgang van de spier naar de pees bevindt zich een receptororgaan; welk orgaan is dit?

A lichaampjes van Meissner

B de spierspoeltjes

C lichaampje van Pacini

D lichaampje van Ruffini

E lichaampjes van Golgi Mazzoni

F de Golgi peesreceptoren

Onderdeel B: Ultrageluid

Terug naar inhoudsopgave

10 vragen over ultrageluid

Vraag B1

B1 Wat is cerebrale autoregulatie?

A Dat je je werk op de automatische piloot uitvoert.

B Het mechanisme om de hersendoorbloeding constant te houden ongeacht het optreden van geleidelijke drukveranderingen

C Het ontstaan van ritmes bij het sluiten van de ogen en ontspannen van de handen.

D Het bestaan van collaterale vaten in de cirkel van Willis.

Vraag B2

Afbeelding vraag B2

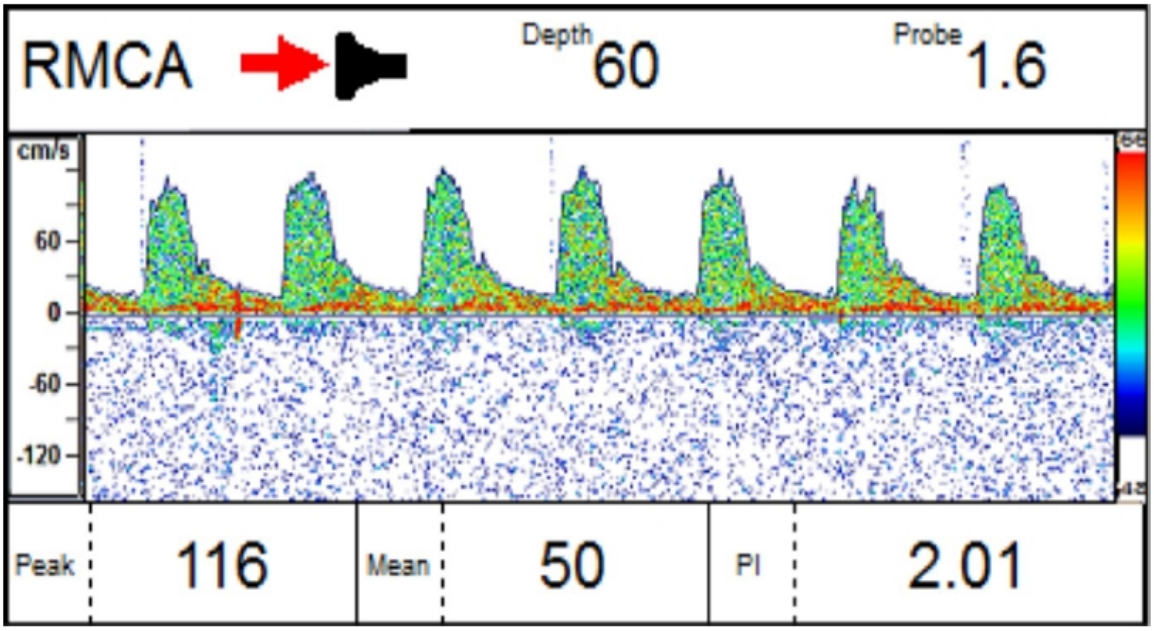

B2 Wat is de oorzaak van de lage Eind Diastolische Snelheid (EDV) in afbeelding B2?

A Verhoogde druk in het cerebrale vaatbed

B Ernstige carotisstenose

C Verkeerd ingestelde insonatiediepte

D Hoge bloeddruk

Vraag B3

Afbeelding B3

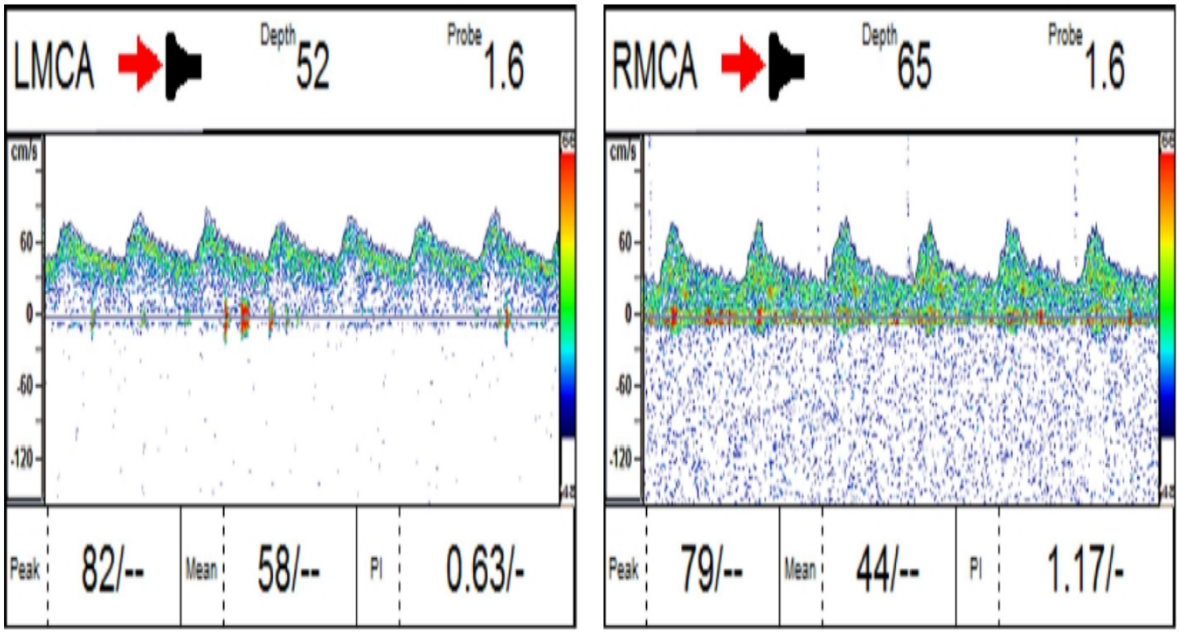

B3 Wat is de oorzaak van de hogere Eind Diastolische Snelheid (EDV) in de linker MCA in afbeelding B3?

A Verhoogde druk in het cerebrale vaatbed

B Ernstige carotisstenose

C Verkeerd ingestelde insonatiediepte

D Hoge bloeddruk

Vraag B4

Casus 1:
Man 69 jaar, heeft een TIA (Transient Ischemic Attack) gehad in de linker hersenhelft waarbij hij kortdurend krachts- en gevoelsverlies had van de rechterarm. Hij blijkt een ernstige stenose in de proximale linker carotis interna (ICA) te hebben. Er staat een Carotis Endarteriectomie (CEA) gepland.
Tijdens de CEA wordt een EEG verricht en een aanvullende bilaterale TCD monitoring.
Tijdens het afklemmen van de carotis communis (CCA) links blijft het EEG symmetrisch en de bilaterale TCD meting laat aan de ipsilaterale zijde een minimale verandering van de

stroomsnelheid zien. (zie drie afbeeldingen)

Pre klem

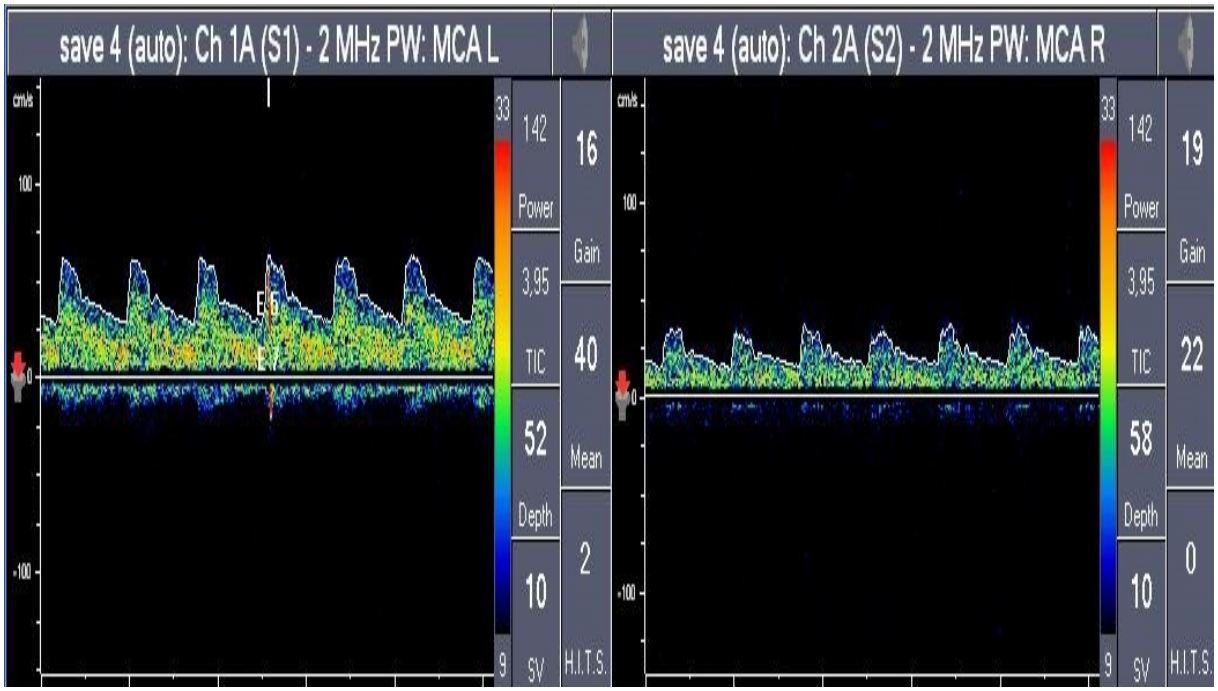

Per klem

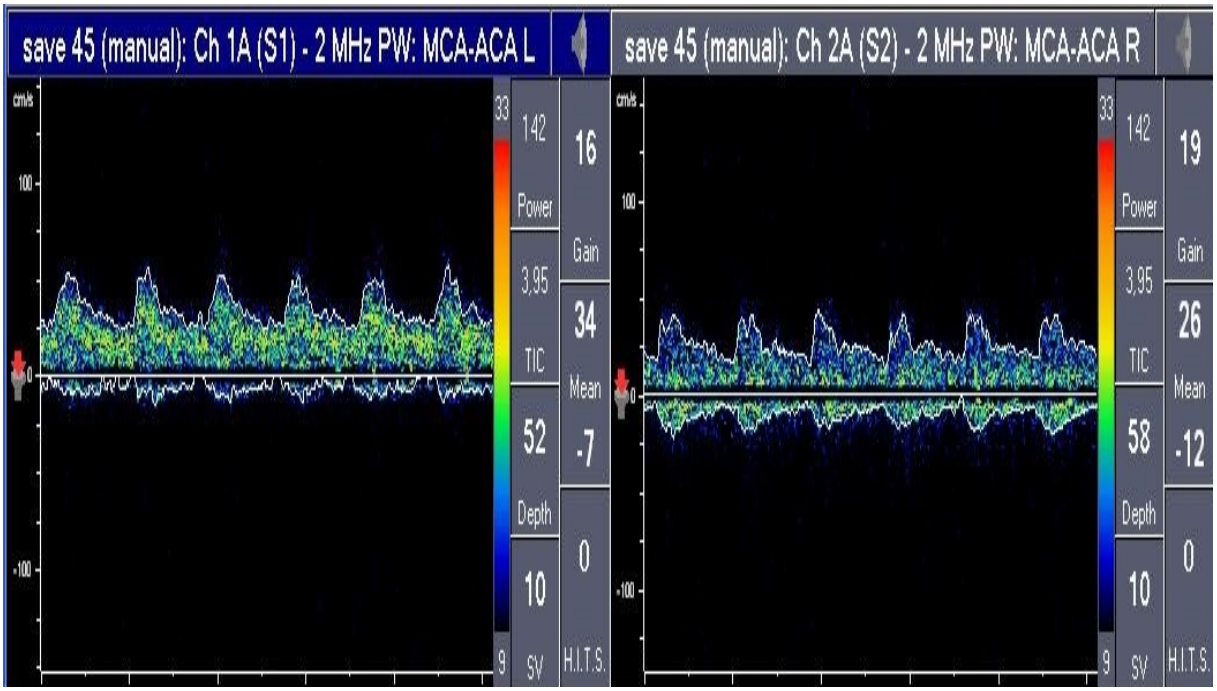

Post klem

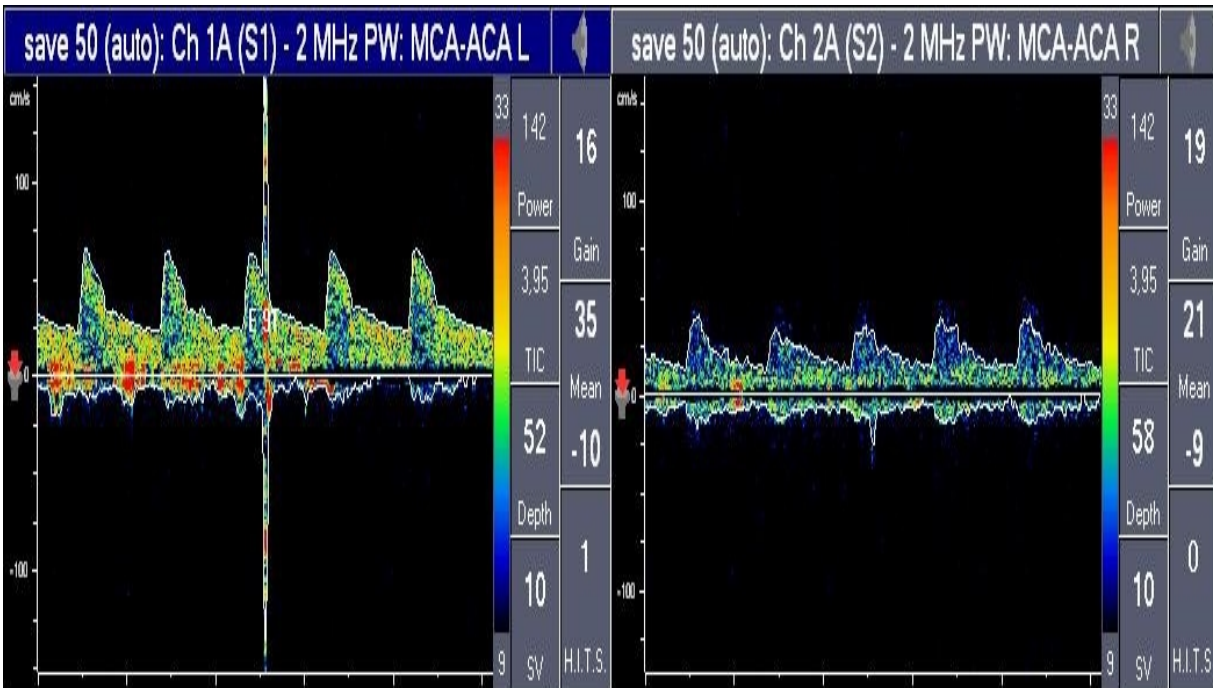

B4 Hoe komt het dat het EEG goed blijft en de TCD minimale veranderingen laat zien tijdens het afklemmen van de CCA?

A De patiënt is onder narcose en de narcose middelen zorgen ervoor dat EEG en TCD veranderingen niet op kunnen treden.

B De ipsilaterale ECA verzorgt nu via de a.ophthalmica, die door het afklemmen van de CCA omgekeerd gaat stromen, de collaterale bloedvoorziening.

C Door de collaterale bloedvoorziening via de ipsilaterale a communicans posterior en de contralatelrale a communicans anterior van de cirkel van Willis

D De cerebrale autoregulatie zorgt ervoor dat op het moment van afklemmen van de rechter CCA er maximale vasodilatatie optreedt waardoor de hersenen van bloed worden voorzien.

Vraag B5

Casus 2:

Bij een 78 jarige vrouw wordt een CEA rechts verricht. Nadat de plaque uit de ICA is verwijderd wordt na grondig spoelen, om thrombi en resten plaque te verwijderen, het vat weer gesloten met een patch (kunststof vaatwandplastiek) en daarna wordt na flushen de circulatie weer hersteld (de klem gaat van de CCA af). Op de TCD meting is direct na het herstellen van de circulatie het volgende te zien (zie afbeelding B5):

Afbeelding B5

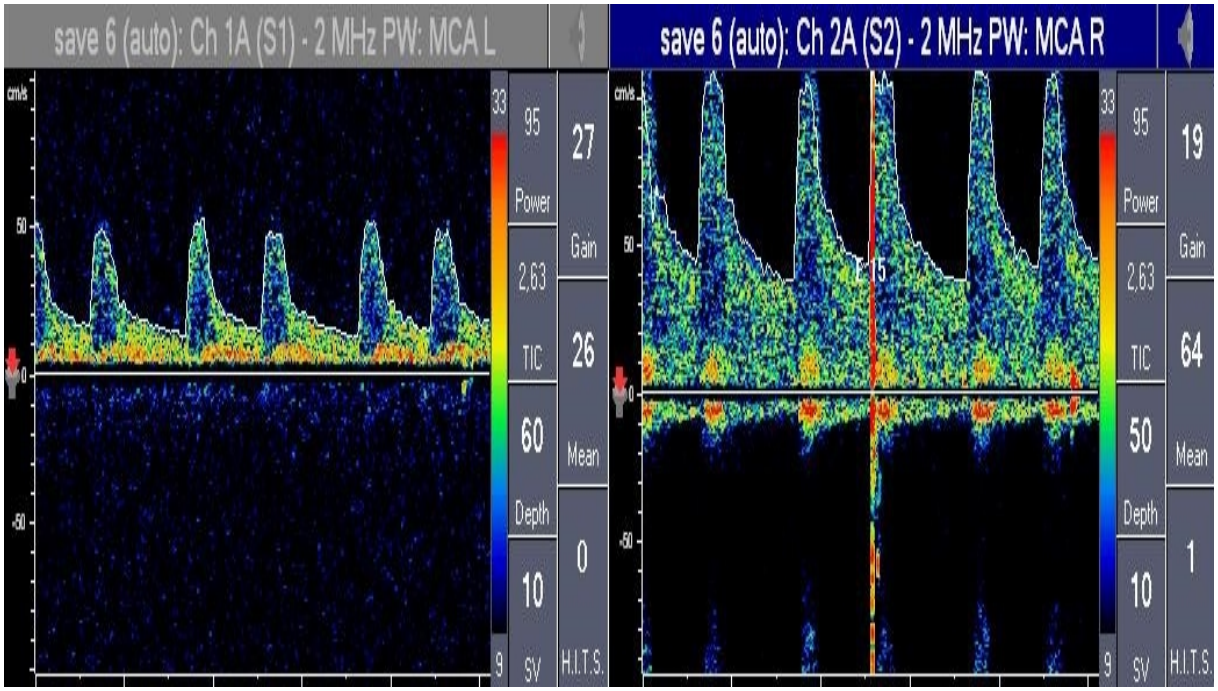

B5 Wat zien we op afbeelding B5?

A Spoelvloeistof uit het operatiegebied dat nu eerst door het vaatbed stroomt.

B Door de opgebouwde druk in de CCA, doordat het vat langdurig is afgesloten tijdens het klemmen, stroomt het bloed nu sneller door het vaatbed.

C Dit is de normale bloedstroomsnelheid van de patiënt van voor de vorming van de stenose .

D Direct na het herstellen van de circulatie is onder invloed van de maximale vasodilatatie een hoge stroomsnelheid (zowel PSV als EDV) zichtbaar.

Vraag B6

B6 Drie minuten na het herstel van de circulatie is nog steeds in de rechter MCA (a.cerebri media) een hoge stroomsnelheid zichtbaar. Welke bewering is waar voor deze patiënt?

A Deze hoge stroomsnelheid zou kunnen wijzen op een hyperperfusiesyndroom.

B Deze hoge stroomsnelheid zou kunnen wijzen op een hoge bloeddruk.

C Deze hoge stroomsnelheid zou kunnen wijzen op een intracraniële stenose in de rechter MCA.

Vraag B7

Meisje, 3 jaar. Komt ieder jaar voor standaard TCD onderzoek in verband met Sikkelcel anemie.
De metingen worden verricht, zie afbeeldingen:

RMCA en RACA

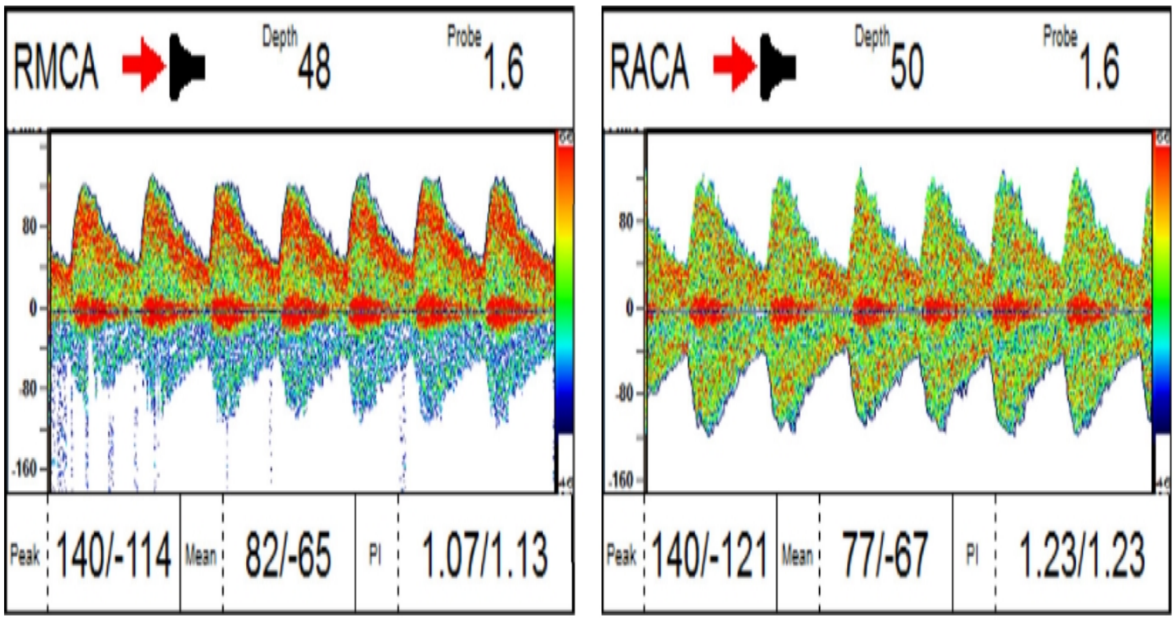

LMCA en LACA

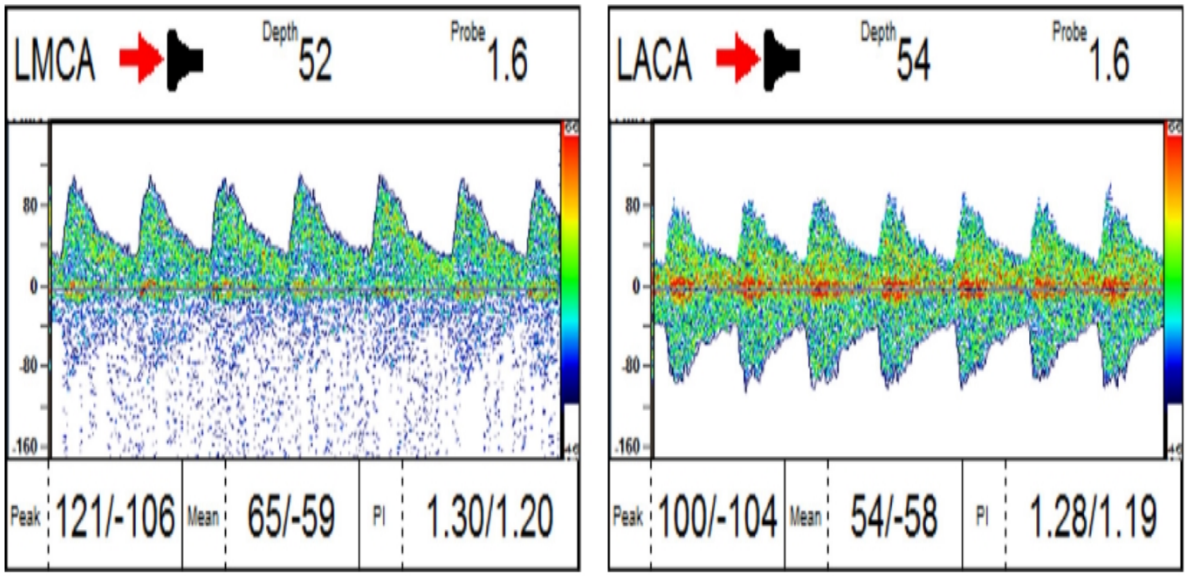

B7 De stroomsnelheden in de MCA en ACA zijn:

A De MCA is conditioneel verhoogd volgens de STOP-criteria (mean 170-199 cm/sec)

B De MCA en ACA zijn contidioneel verhoogd volgens de STOP-criteria (mean > 200 cm/sec)

C De snelheden in de MCA en ACA zijn verhoogd passend bij SCA.

D De snelheden in de MCA en ACA zijn normaal voor de leeftijd.

Vraag B8

RMCA en RACA

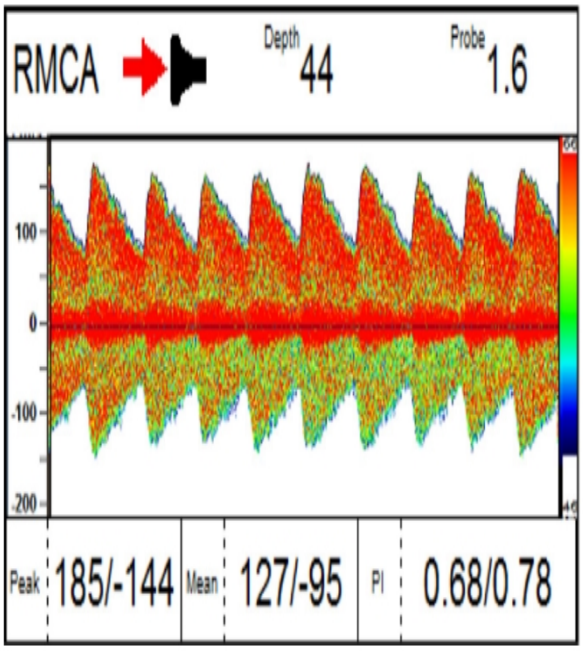

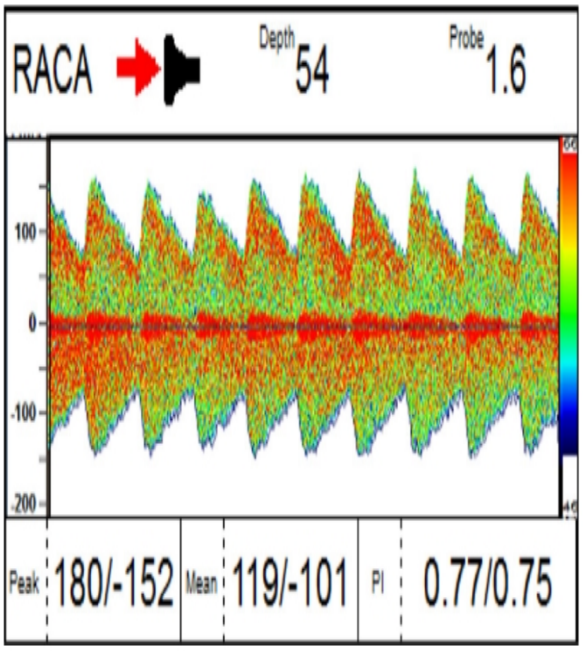

LMCA en LACA

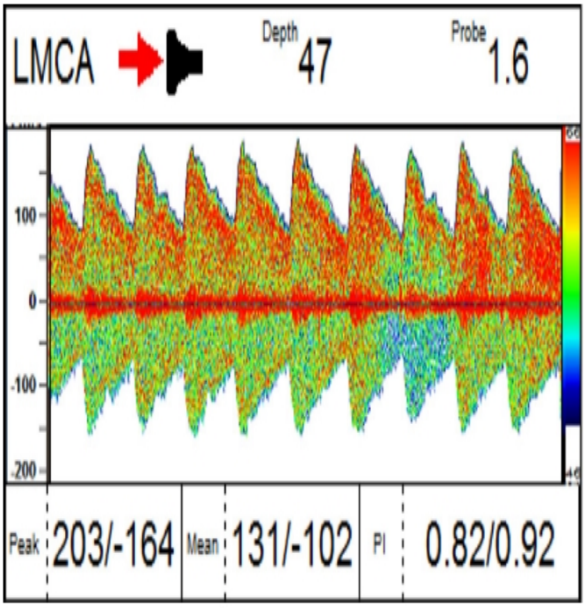

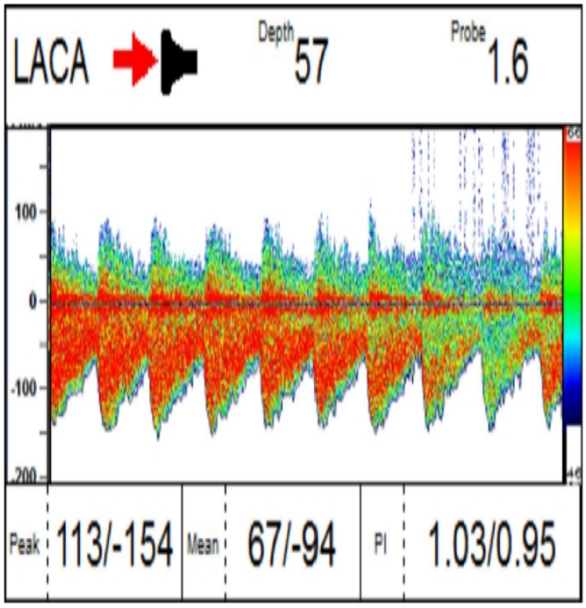

B8 Een jaar later (patiënt is dan 4 jaar) worden nieuwe metingen verricht. De stroomsnelheden MCA en ACA zijn:

A De MCA is conditioneel verhoogd volgens de STOP-criteria (mean 170-199 cm/sec)

B De MCA en ACA zijn conditioneel verhoogd volgens de STOP-criteria (mean > 200 cm/sec)

C De snelheden in de MCA en ACA zijn verhoogd passend bij SCA.

D De snelheden in de MCA en ACA zijn normaal voor de leeftijd.

Vraag B9

De stroomsnelheid van het bloed wordt bepaald door verschillende factoren samengevat in de formule van Hagen-Pouseuille:

$V= (\Delta P*r4*\pi)/(8*\eta*l)$

Waarbij de tekens (factoren) de volgende betekenis hebben:
V = Snelheid
ΔP = Drukverschil tussen begin en einde van de buis
r= straal van de buis
π= pi
η= viscositeit van de vloeistof
l= lengte van de buis

B9 Door welke factor wordt de hoge bloedstroomsnelheid bepaald gemeten met TCD bij kinderen met sikkelcelanemie?

A ΔP

B r

C π

D η

E l

Vraag B10

LMCA

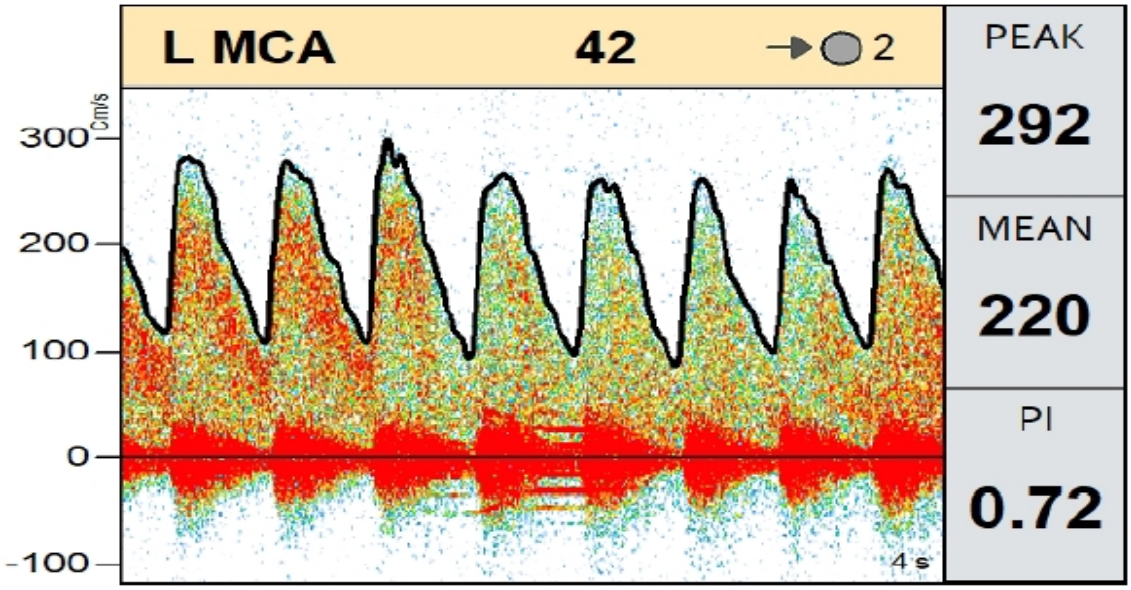
L MCA
42
2
PEAK
292
MEAN
220
PI
0.72
cm/s
300
200
100
0
-100
4 s

RMCA

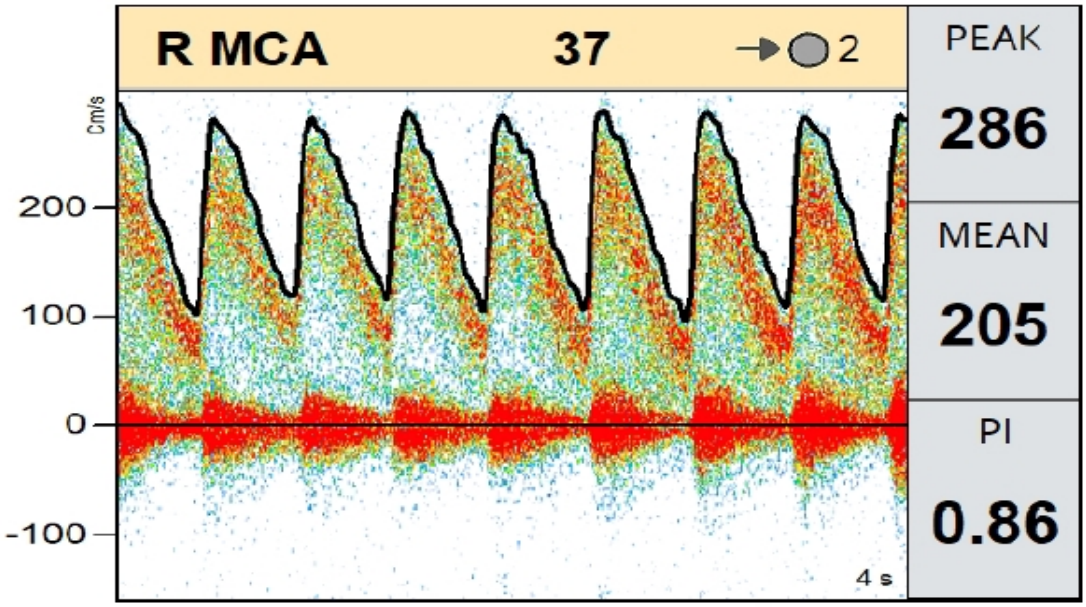
R MCA
37
2
PEAK
286
MEAN
205
PI
0.86
cm/s
200
100
0
-100
4 s

B10 Een 3-jarige jongen met sikkelcelanemie uit Ethiopië komt voor het eerst voor TCD-onderzoek. Wat wordt de conclusie van het onderzoek?

A De stroomsnelheden in de MCA beiderzijds zijn normaal voor de leeftijd.

B De stroomsnelheden in de MCA beiderzijds zijn verdacht volgens de STOP, onderzoek herhalen op korte termijn om stroomsnelheden te reproduceren.

C Abnormale stroomsnelheden volgens de STOP, onderzoek herhalen op korte termijn om stroomsnelheden te reproduceren.

D Abnormale stroomsnelheden volgens de STOP, advies tot beeldvorming en behandeling anemie.

Onderdeel C: EMG en zenuwechografie

Terug naar inhoudsopgave

11 vragen over EMG en zenuwechografie

Vraag C1

Afbeelding A

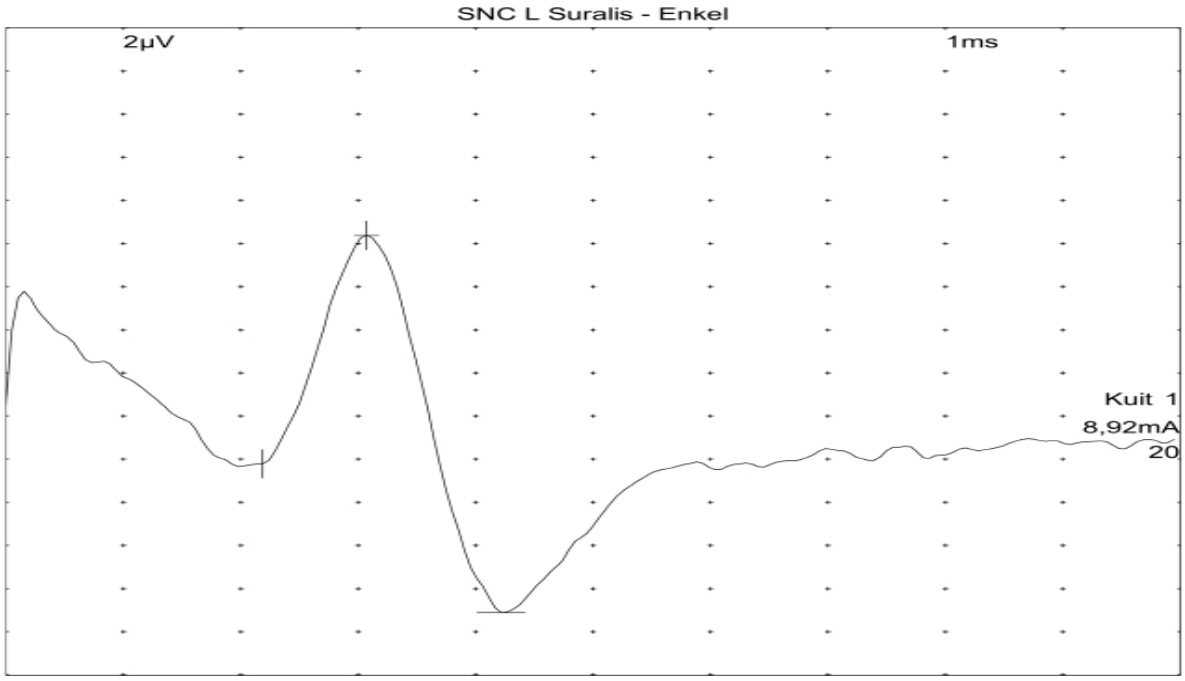

Afbeelding B

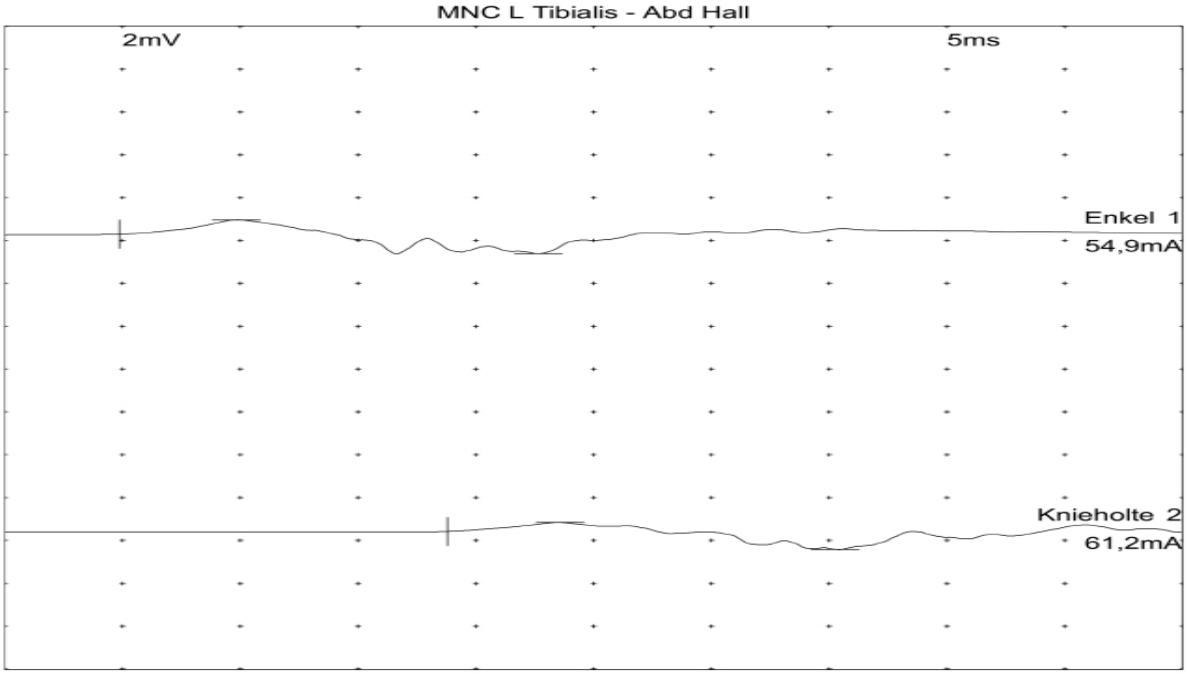

Afbeelding C

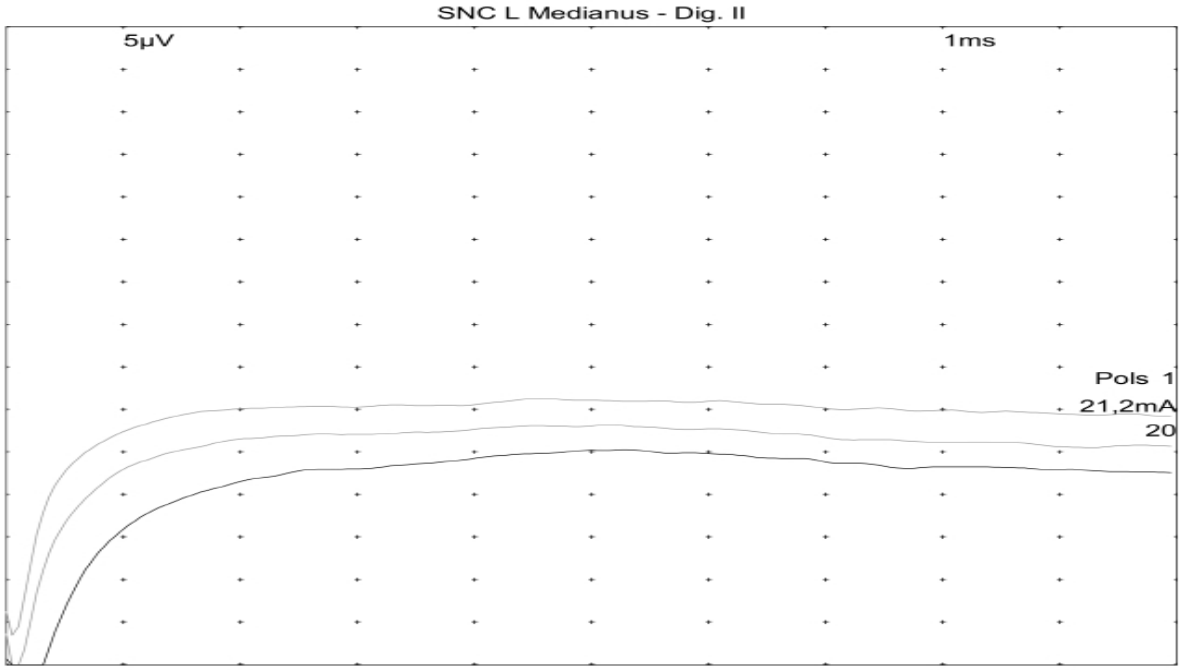

C1 Welke van de EMG-metingen (A/B/C) kunnen gevonden worden bij een patiënt met een bewezen chronische inflammatoire demyeliniserende polyneuropathie (CIDP)?

A Alleen meting B

B Alleen meting B en C

C Alleen meting A en B

D Zowel meting A, B als C zijn mogelijk

Vraag C2

Afbeelding SNC Ulnaris

SNC - Ulnaris Dig. V

Nerve / Sites	Rec. Site	Lat. 1 ms	Lat. 2 ms	Amp µV	----	Segments	Afst. mm	Snelh. m/s	d Lat. ms
L Ulnaris - Dig. V									
Pols	Dig V	NR	NR	NR		Pols - Dig V	150	NR	NR

Afbeelding MNC Medianus

MNC - Medianus APB

Nerve / Sites	Rec. Site	Latentie ms	Amp.2-4 mV	----	Segments	Afstand mm	Snelheid m/s	d Lat. ms
R Medianus - APB								
Pols	APB	10,1	2,1		Pols - APB	70		
Elleboog	APB	21,0	1,6		Elleboog - Pols	230	21	10,9

Afbeelding MNC Tibialis

MNC - Tibialis Abd Hall

Nerve / Sites	Rec. Site	Latentie ms	Amp.2-4 mV	----	Segments	Afstand mm	Snelheid m/s	d Lat. ms
L Tibialis - Abd Hall								
Enkel	Abd. Hall.	6,5	3,0		Enkel - Abd. Hall.	80		
Knieholte	AH	21,3	1,5		Knieholte - Enkel	420	28	14,8

C2 Wat kunnen we over de EMG bevindingen op de afbeeldingen zeggen?

A Deze bevindingen passen bij hereditaire polyneuropathie

B Deze bevindingen passen bij een inflammatoire polyneuropathie

C Met deze bevindingen is geen onderscheid te maken tussen een hereditaire of inflammatoire oorzaak

Vraag C3

Patiënt 1:

Zenuw	Zijde	CSA
n. Medianus onderarm	Rechts	0.18 cm2
n. Medianus bovenarm	Rechts	0.22 cm2
n. Medianus axilla	Rechts	0.21 cm2
n. Ulnaris onderarm	Rechts	0.12 cm2
n. Ulnaris bovenarm	Rechts	0.13 cm2
n. Ulnaris axilla	Rechts	0.14 cm2
Truncus superior	Rechts	0.09 cm2
Truncus medius	Rechts	0.12 cm2
Truncus inferior	Rechts	0.13 cm2
C5	Rechts	0.08 cm2
C6	Rechts	0.13 cm2

Patiënt 2:

Zenuw	Zijde	CSA
n. Medianus onderarm	Rechts	0.06 cm2
n. Medianus bovenarm	Rechts	0.13 cm2
n. Medianus axilla	Rechts	0.11 cm2
n. Ulnaris onderarm	Rechts	0.06 cm2
n. Ulnaris bovenarm	Rechts	0.06 cm2
n. Ulnaris axilla	Rechts	0.06 cm2
Truncus superior	Rechts	0.10 cm2
Truncus medius	Rechts	0.12 cm2
Truncus inferior	Rechts	0.11 cm2
C5	Rechts	0.14 cm2
C6	Rechts	0.22 cm2

C3 Bij twee verschillende patiënten (patiënt 1 en patiënt 2) wordt een zenuwecho gemaakt. Is er op basis van deze twee zenuwecho's onderscheid te maken in het soort polyneuropathie?

A Ja, 1 = Inflammatoir, 2 = Hereditair

B Ja, 1 = Hereditair, 2 = Inflammatoir

C Nee, met deze bevindingen is geen onderscheid te maken tussen een hereditaire of inflammatoire oorzaak

Vraag C4

C4 Welk advies is juist aangaande protocolmatig scannen bij vraagstelling immuun-gemedieerde neuropathie? Een praktisch protocol voor zenuwecho bevat de volgende zenuwen:

A n.medianus en plexus brachialis unilateraal

B n.medianus en plexus brachialis bilateraal

C n.medianus, n.ulnaris en plexus brachialis unilateraal

D n.medianus, n.ulnaris en plexus brachialis bilateraal

Vraag C5

1

2

L18-5
32Hz
RS
2D
44%
Dyn R 60
P Med
Res
L Distale tunnel 0.08 cm²
2.5cm

3

L18-5
32Hz
RS
2D
42%
Dyn R 60
P Med
Res
L n. Med bif 1 0.06 cm²
L n. Med bif 2 0.02 cm²
L Bifide Med Pols 0.08 cm²
2.5cm

4

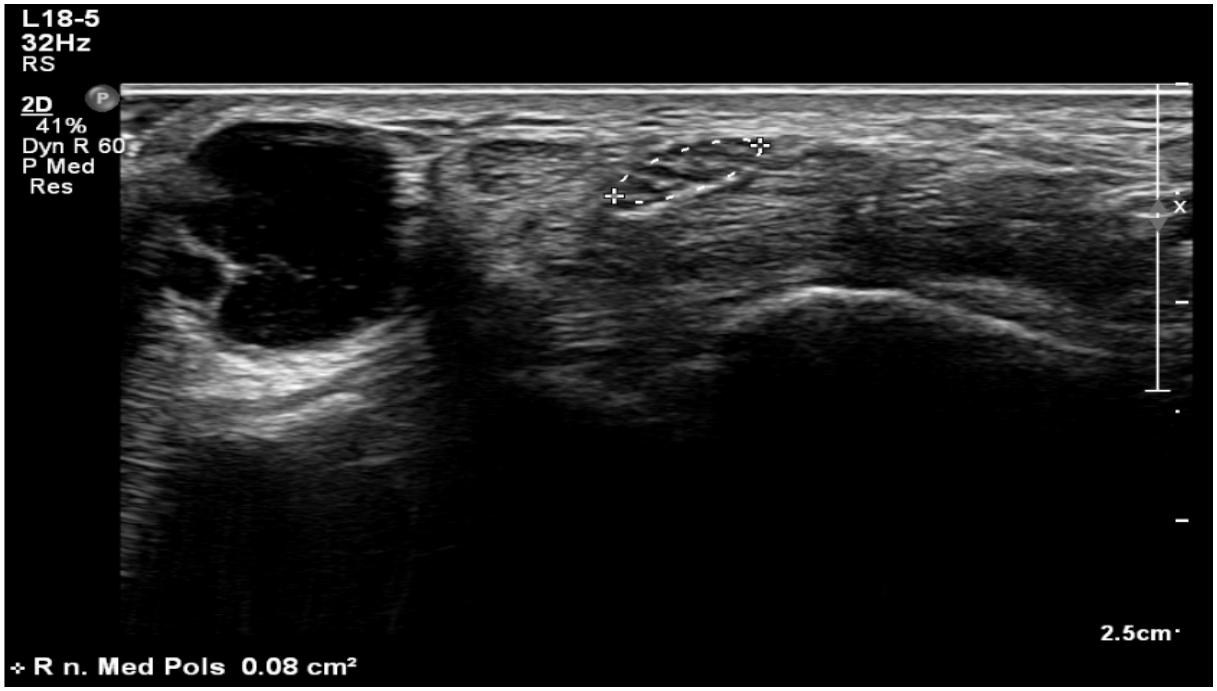

C5 Wat is van toepassing op de volgende echobeelden ter hoogte van de carpale tunnel, waarbij de n.medianus steeds is omcirkeld?

A 1 = Bifide n.medianus met accesoire/abberante spier, 2 = Littekenweefsel, 3 = Bifide n.medianus met persisterende a.medianus, 4 = Ganglion.

B 1 = Bifide n.medianus met persisterende a.medianus, 2 = Ganglion, 3 = Bifide n.medianus met accesoire/abberante spier, 4 = Littekenweefsel.

C 1 = Bifide n.medianus met accesoire/abberante spier, 2 = Hypervascularisatie, 3 = Bifide n.medianus met persisterende a.medianus , 4 = Tenosynovitis.

D 1 = Bifide n.medianus met persisterende a.medianus, 2 = Littekenweefsel, 3 = Bifide n.medianus met accesoire/abberante spier, 4 = Ganglion.

Vraag C6

Afbeelding C6

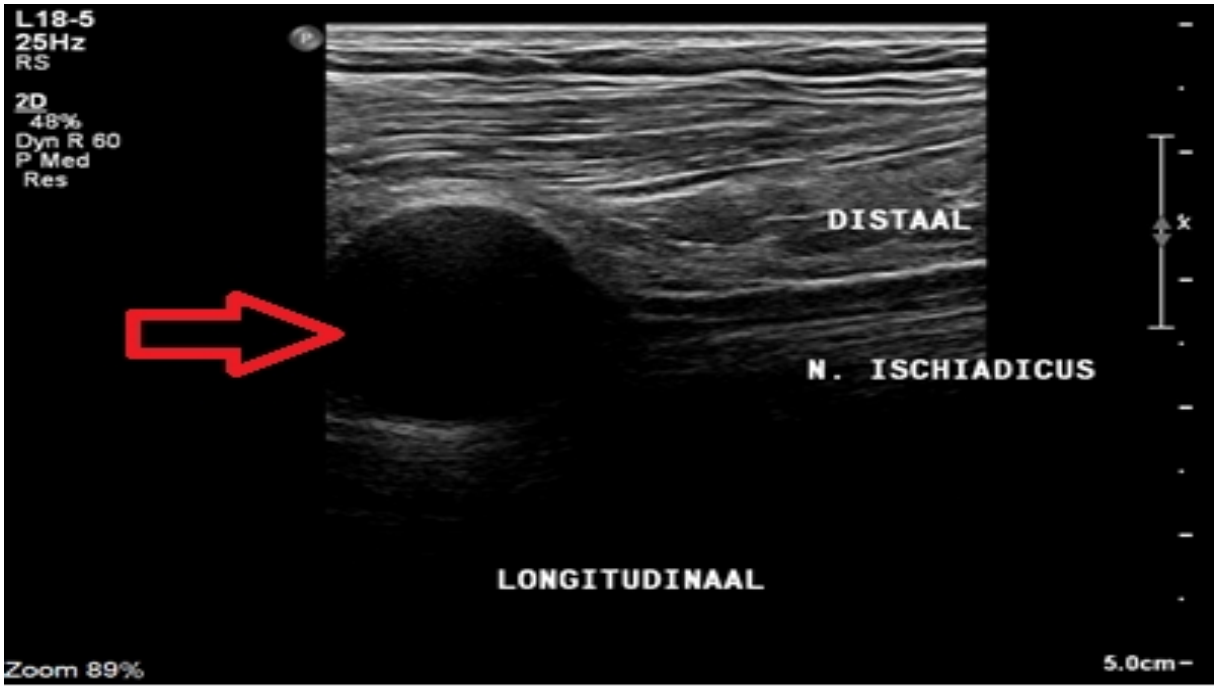

C6 Wat is het beste van toepassing op het echobeeld (afbeelding C6), waarbij de afwijkende structuur met een rode pijl is aangegeven? Het betreft een ovoide hypo-echogene massa, met gladde contour, een staartvormig beloop in de lengterichting en excentrisch gelegen binnen de zenuw.

A Schwannoom

B Morton's neuroom

C Intraneuraal ganglion

Vraag C7

Afbeelding C7

C7 Wat is het beste van toepassing op het echobeeld (C7) van de carpale tunnel, waarbij de afwijkende structuur met een rode pijl is aangegeven? Het betreft een beeld waarbij de individuele zenuwvezels concentrisch omgeven worden met hypo-echogene verdikkingen en er een ‘uienbol’-aspect ontstaat.

A Synovitis

B Bakerse cyste

C Perineurinoom

Vraag C8

Transversaal

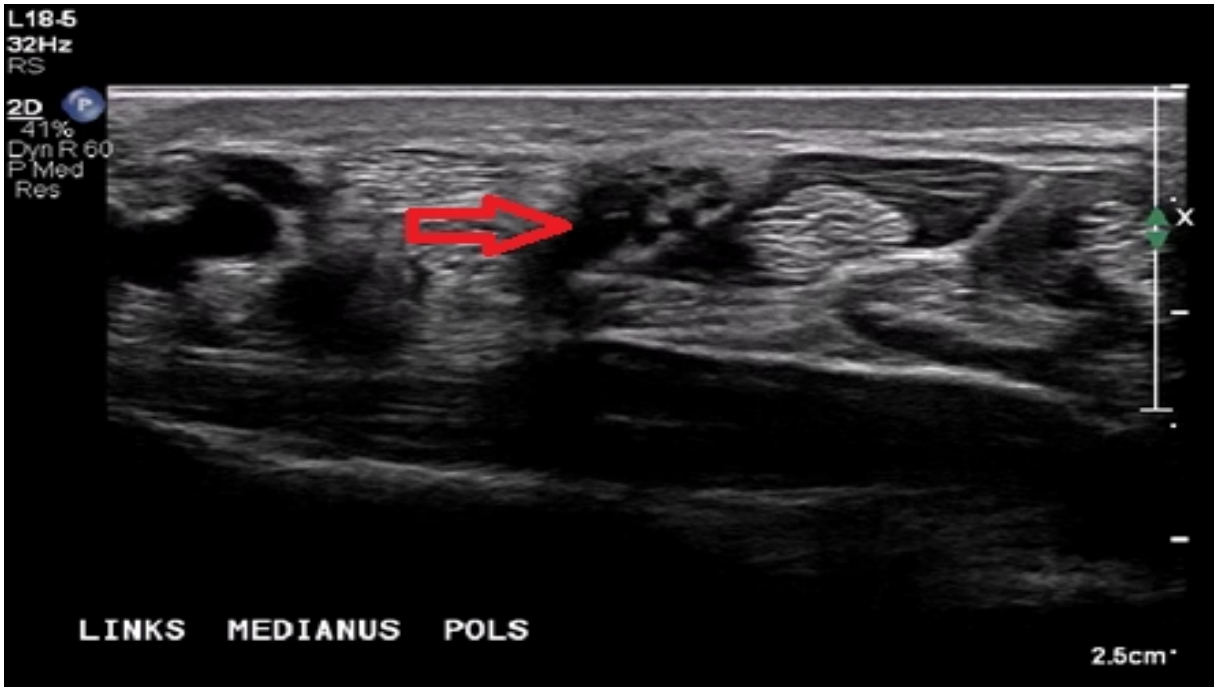

Longitudinaal

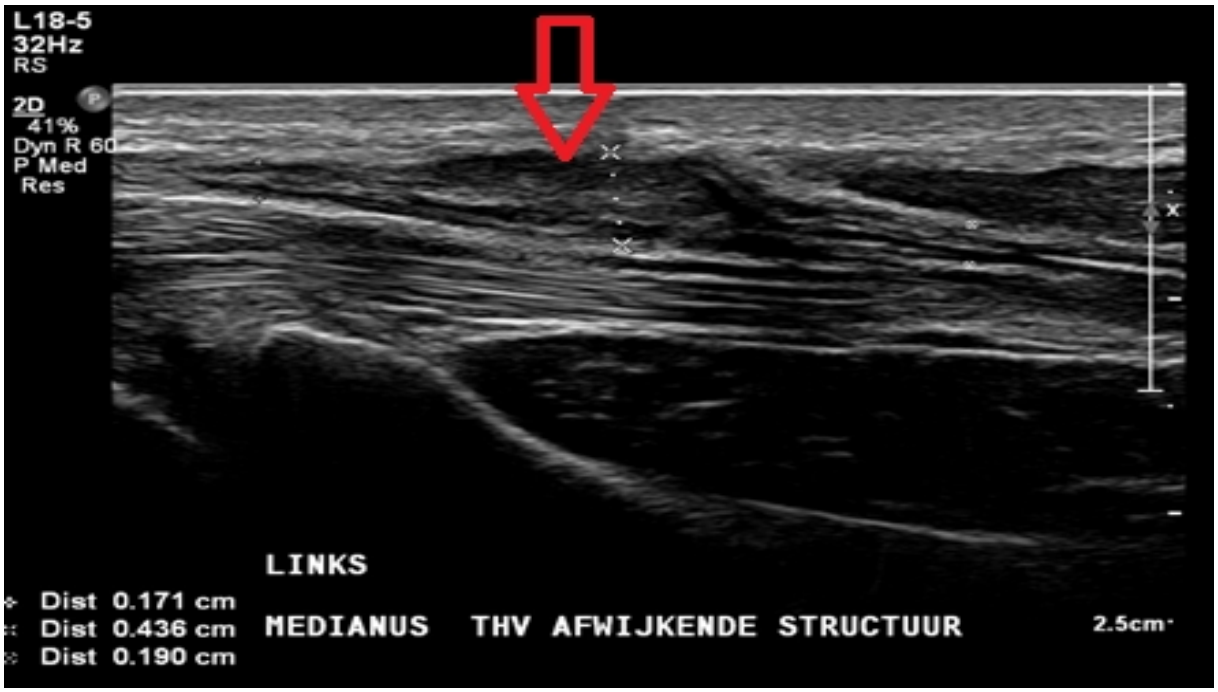

C8 Wat is het beste van toepassing op de echobeelden (zowel transversaal als longitudinaal in beeld gebracht), waarbij de afwijkende structuur met een rode pijl is aangegeven? Het betreft een echo-arme laesie excentrisch in zenuw gelegen, waarin geen fasciculaire structuur meer herkenbaar is.

A Aberrante flexorspier

B Bifide medianus

C Neuroom

Vraag C9

Afbeelding C9

C9 Wat is het beste van toepassing op het echobeeld, waarbij de afwijkende structuur met een rode pijl is aangegeven? Het betreft lokale proliferatie van adipocyten buiten het epineurium met een ligging oppervlakkig aan de zenuw.

A Cyste

B Lipoom

C Ganglion

Vraag C10

Bekende compressieplek

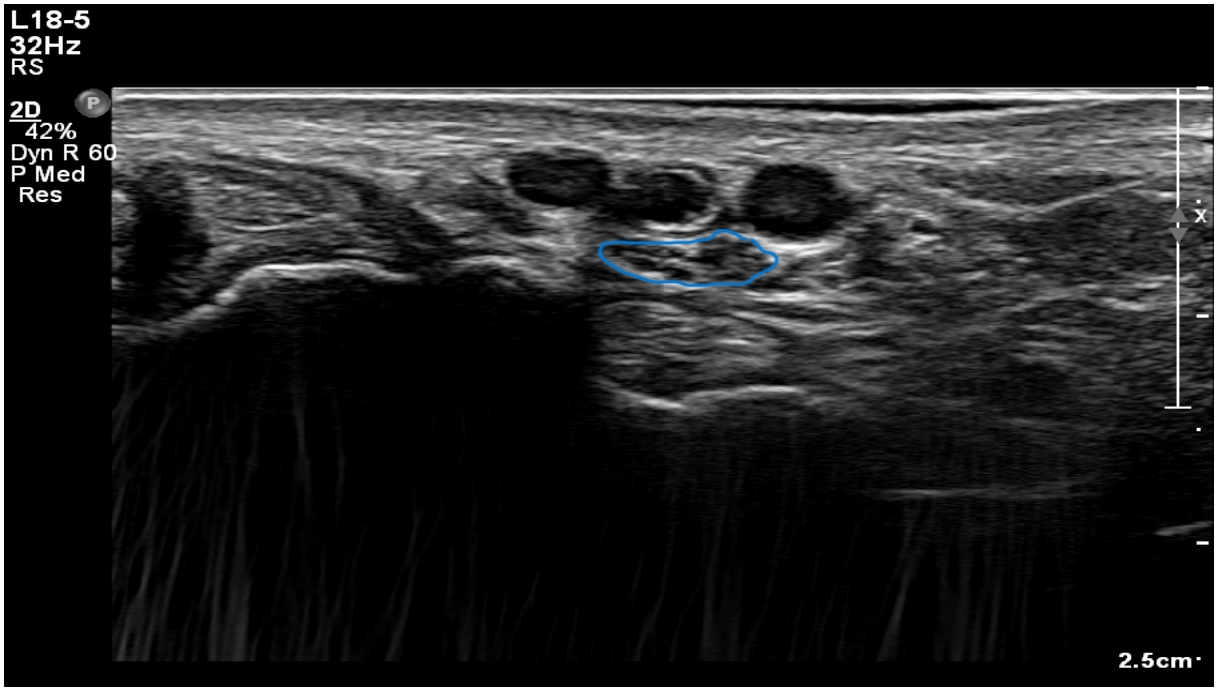

Afbeelding b

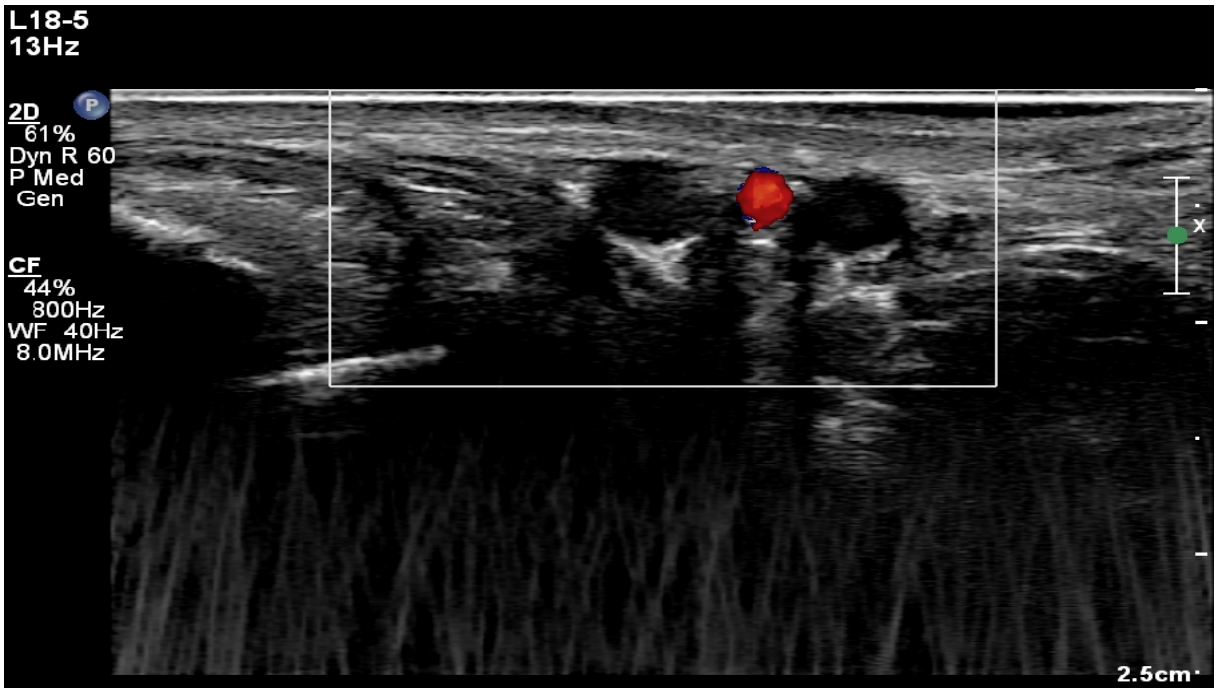

C10 Zenuwecho ter hoogte van een bekende compressieplek. Welke zenuw zien we omcirkeld?

A n. tibialis

B n. medianus

C n ulnaris

D n .peroneus

Vraag C11

Casus:
Een patiënt (21 jaar) is 18 dagen geleden wakker geworden van hevige pijn in zijn linker schouder. Twee weken daarvoor heeft patiënt een paar dagen griep en koorts gehad. Tijdens neurologisch onderzoek wordt een verminderde kracht gevonden van de m.infraspinatus, m.supraspinatus, m.deltoideus en m.flexor pollicus longus. Er is enig sensibiliteitsverlies aan de pinkzijde en aan de laterale zijde van de bovenarm.
Er wordt een zenuwgeleidingsonderzoek (motorisch en sensibel) en een naaldmyografie verricht:

Motorisch

Zenuw	**Zijde**	**Lat (ms)**	**Amp (uV)**
Axillaris m.deltoideus	Rechts	2,4	6,5
Axillaris m.deltoideus	Links	2,5	7,2
Medianus m.APB	Rechts	3,6	16,5
Medianus m.APB	Links	3,4	14,1

Sensibel

Zenuw	**Zijde**	**Lat (ms)**	**Amp (uV)**	**Snelheid (m/s)**
Ulnaris dig V	Rechts	3,1	23,8	47
Ulnaris dig V	Links	3,0	21,4	48
Medianus dig II	Rechts	2,9	25,4	51
Medianus dig II	Links	3,0	29,5	49

Naaldmyografie:

Spier	**Spontane activiteit**	**Lichte contractie**	**Maximale contractie**
m.infraspinatus links	+	Normaal	Gemengd
m.deltoideus links	+	Normaal	Gemengd
m.biceps brachii links	Normaal	Normaal	Interferent
m.abd.poll.brev. links	Normaal	Normaal	Interferent

C11 Wat is het beste van toepassing op basis van de bevindingen?

A Er is geen uitspraak te doen omdat het onderzoek te snel/vroeg is aangevraagd.

B Er is sprake van een Guillain Barré Syndroom.

C Er is sprake van een Neuralgische Amyotrofie.

D Normaal onderzoek.

Onderdeel D: Orthostatische hypotensie

Terug naar inhoudsopgave

10 vragen over orthostatische hypotensie

Vraag D1

Casus
Man, 71 jaar.
Klachten: vanaf 2017 momenten van plotseling vallen. Dit kan zowel uit staande als zittende positie gebeuren of bij het gaan staan vanuit liggende of zittende positie. Soms voelt patiënt het aankomen met een naar, licht gevoel in het hoofd. Soms blijft het beperkt tot een licht gevoel in het hoofd.

Voorgeschiedenis:
In 2015: Sudden deafness links.
Patiënt is bekend met: OSAS, waarvoor CPAP wordt gebruikt. Diabetes mellitus type 2.

Medicatie (in alfabetische volgorde): Amlodipine, Clonazepam, Clopidogrel, Bisoprolol, Pravastatine, Tramadol, Valsartan en Zolpidem.

MRI (1019): lumbale wervelkanaalstenose, licht traumatisch hersenletsel en geen aanwijzingen voor mesiotemporale sclerose

ECG: sinusbradycardie van 52 bpm

Patiënt draagt een Reveal. Tijdens de wegrakingen toonde de Reveal geen afwijkingen.

Dag-nacht EEG 2019: geen aanwijzingen voor epilepsie
Verwijzing naar een kanteltafelonderzoek met de volgende gegevens op de aanvraag: onbegrepen wegrakingen zonder aanwijzingen voor epilepsie. Zijn er aanwijzingen voor syncope?

D1 Welke van de volgende vormen van syncope is, gezien de situatie van de patiënt, NIET passend als verklaring voor de wegrakingen van deze patiënt?

A cardiale syncope

B vasovagale syncope

C sinus caroticus syndroom

D psychogene pseudosyncope

Vraag D2

D2 In de sinus caroticus in de wand van de a carotis communis liggen receptoren voor de

bloeddrukregulatie. Via welke hersenzenuw/zenuwen verloopt deze bloeddrukregulatie?

A afferent en efferent via de n. vagus

B afferent via de n. vagus en efferent via de n. glossofaryngeus

C afferent en efferent via de n. glossofaryngeus

D afferent via de n. glossofaryngeus en efferent via de n. vagus

Vraag D3

D3 Bij de vasovagale reflex zijn zowel het orthosympatische als het parasympatische deel van het autonome zenuwstelsel betrokken. Hoe is deze betrokkenheid?

A afname van orthosympatische activiteit, leidend tot vasodilatatie en daarmee tot een bloeddrukdaling, en toename van parasympatische activiteit (n vagus), leidend tot bradycardie of asystolie

B afname van parasympatische activiteit, leidend tot vasodilatatie en daarmee tot een bloeddrukdaling, en toename van orthosympatische activiteit (n vagus), leidend tot bradycardie of asystolie

C afname van orthosympatische activiteit, zowel leidend tot vasodilatatie en daarmee een bloeddrukdaling als een toename van de activiteit van de n vagus met optreden van een bradycardie of asystolie

D afname van parasympatische activiteit, zowel leidend tot vasodilatatie en daarmee tot een bloeddrukdaling als een toename van de activiteit van de n vagus met optreden van een bradycardie of asystolie

Vraag D4

Gezien de leeftijd en het medicatiegebruik (Valsartan, Bisoprololfumaraat en Amlodipine zijn antihypertensiva en hebben dus een bloeddrukverlagende werking) wordt gedacht aan klassieke Orthostatische Hypotensie (OH).
Bij de patiënt waren de bloeddruk en hartslagfrequentie als volgt:
- op het moment van staan: bloeddruk 169/95 en hartslag 50 bpm,
- drie minuten na opstaan: bloeddruk 155/90 en hartslag 52 bpm en
- vijf minuten na opstaan: bloeddruk 163/95 en hartslag 52.

D4 Is hier sprake van klassieke Orthostatische Hypotensie?

A ja, want de bloeddruk is na vijf minuten staan weer hoger dan na drie minuten staan.

B ja, want de systolische bloeddruk is na drie minuten staan met meer dan 10 mm Hg gedaald.

C nee, want de criteria voor klassieke Orthostatische Hypotensie zijn dat de systolische bloeddruk ≥ 20 mm Hg en/of de diastolische bloeddruk ≥ 10 mm Hg daalt binnen drie minuten.

D nee, want de criteria voor klassieke Orthostatische Hypotensie zijn dat de systolische bloeddruk > 20 mm Hg of de diastolische bloeddruk > 10 mm Hg daalt binnen vijf minuten

Vraag D5

D5 Initiële Orthostatische Hypotensie is een vorm van Orthostatische Hypotensie die optreedt direct in aansluiting op het gaan staan. Hoe is deze vorm van Orthostatische Hypotensie vast te stellen en welke criteria bestaan hiervoor met betrekking tot de bloeddrukdaling?

A Initiële Orthostatische Hypotensie is met de kanteltafeltest vast te stellen; waarbij de systolische bloeddruk direct na kantelen ≥ 20 mm Hg en/of de diastolische bloeddruk ≥ 10 mm Hg is gedaald

B Initiële Orthostatische Hypotensie is met de kanteltafeltest vast te stellen; waarbij de systolische bloeddruk direct na kantelen ≥ 40 mm Hg en/of de diastolische bloeddruk ≥ 20 mm Hg is gedaald.

C Initiële Orthostatische Hypotensie is door de patiënt actief te laten gaan staan vast te stellen; waarbij de systolische bloeddruk direct bij staan ≥ 20 mm Hg en/of de diastolische bloeddruk ≥ 10 mm Hg is gedaald.

D Initiële Orthostatische Hypotensie is door de patiënt actief te laten gaan staan vast te stellen; waarbij de systolische bloeddrukdirect bij staan ≥ 40 mm Hg en/of de diastolische bloeddruk ≥ 20 mm Hg is gedaald.

Vraag D6

D6 Naast het gebruik van de antihypertensiva is er nog een reden om bij deze patiënt aan Orthostatische Hypotensie te denken. Welke reden is dit?

A de OSAS

B de diabetes mellitus

C de aanwezigheid van het licht traumatisch hersenletsel

D de sinusbradycardie

Vraag D7

D7 U leest in de aanvraag dat de wegraking ook optreedt in liggende of zittende houding. Aan welke oorzaak/oorzaken voor een syncope moet hier gedacht worden?

A aan een cardiale syncope of aan het sinus caroticus syndroom

B aan een cardiale syncope of aan een situationele syncope

C aan een situationele syncope of aan een pseudosyncope

D aan het sinus caroticus syndroom of aan een pseudosyncope

Vraag D8

Tijdens het onderzoek vertelt de patiënt dat het lichte gevoel in het hoofd enkele malen is opgetreden bij het draaien van het hoofd naar links. U besluit het draaien van het hoofd naar links tijdens het staan op de kanteltafel als provocatie toe te passen. Bij draaien van het hoofd naar links zijn er de volgende bevindingen:
- bloeddruk: 110/80 en hartslag 40 bpm
- de patiënt geeft hierbij een lichte duizeligheid en een licht gevoel in het hoofd aan. Bij terugdraaien van het hoofd normaliseren de waarden geleidelijk.

D8 Bij draaien van het hoofd naar rechts treden er geen bijzonderheden op. Waaraan denkt u bij deze bevindingen?

A vertebrobasilaire problematiek

B het sinus caroticus syndroom

C vestibulaire problematiek

D geen van genoemde oorzaken kan de verschijnselen verklaren

Vraag D9

D9 U overlegt met de neuroloog en er wordt besloten als aanvullende test carotismassage toe te passen om te beoordelen of er sprake is van het sinus caroticus syndroom. Wat is het risico van carotismassage?

A het optreden van een asystolie door prikkeling van de n vagus

B het optreden van een TIA of CVA door loslaten van een stolsel

C het optreden van een wegraking door daling van de bloeddruk

D er is geen risico als de massage voorzichtig wordt uitgevoerd

Vraag D10

D10 Bij welk van de onderstaande klinische vraagstellingen moet aan het sinus caroticus syndroom worden gedacht?

A recidiverende en onverklaarde valpartijen bij ouderen

B spontane wegrakingen in liggende positie

C duizeligheidsklachten door draaien van het hoofd

D duizeligheid en wegrakingen bij gebruik van bloeddrukverlagende medicatie in combinatie met autonome aandoeningen

Onderdeel E: EEG

Terug naar inhoudsopgave

10 vragen over EEG

Vraag E1

Casus
Jongen 5 jaar
Debuut 2017: Braken en trekken armen. Totaal vier aanvallen gehad waarvan twee met speekselvloed en twee met braken.

Eerste EEG, tijdens waak, ogen open

28/01/2019[redacted]Birthdate 23 June 2014

Hp filter: 1.0 Hz Lp filter: 80.0 Hz Gain: 100 µV/cm Notch: No

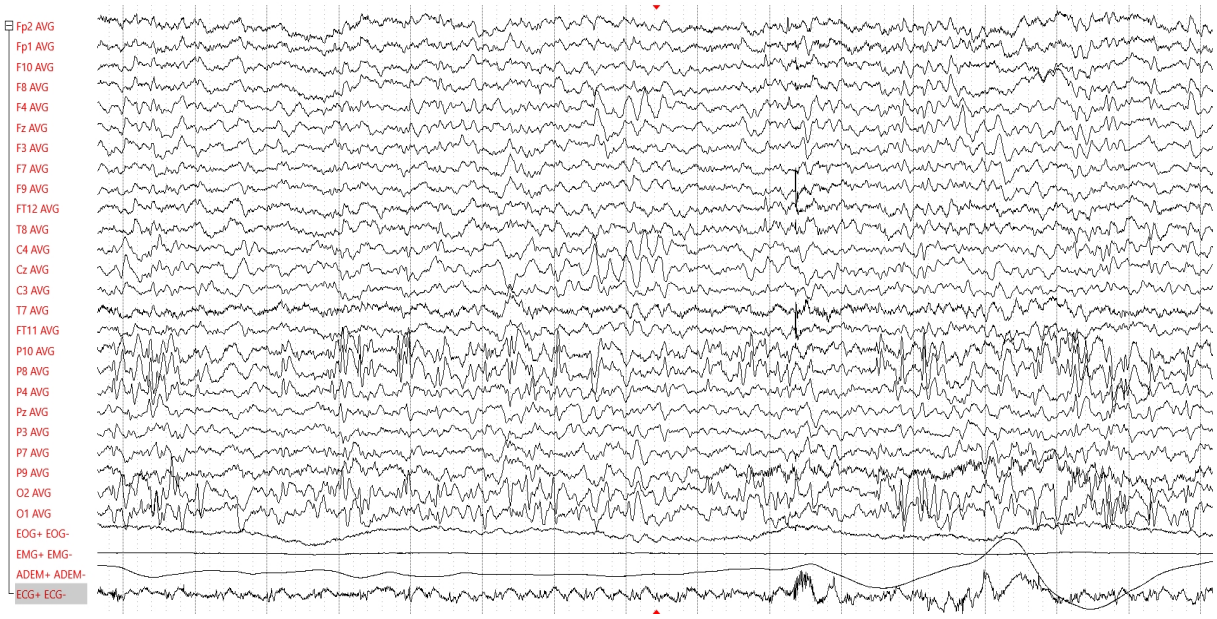

Controle EEG 1 jaar later

02/09/2020 [redacted], Birthdate 23 June 2014

Hp filter: 0.4 Hz Lp filter: 50.0 Hz Gain: 100 µV/cm Notch: Yes

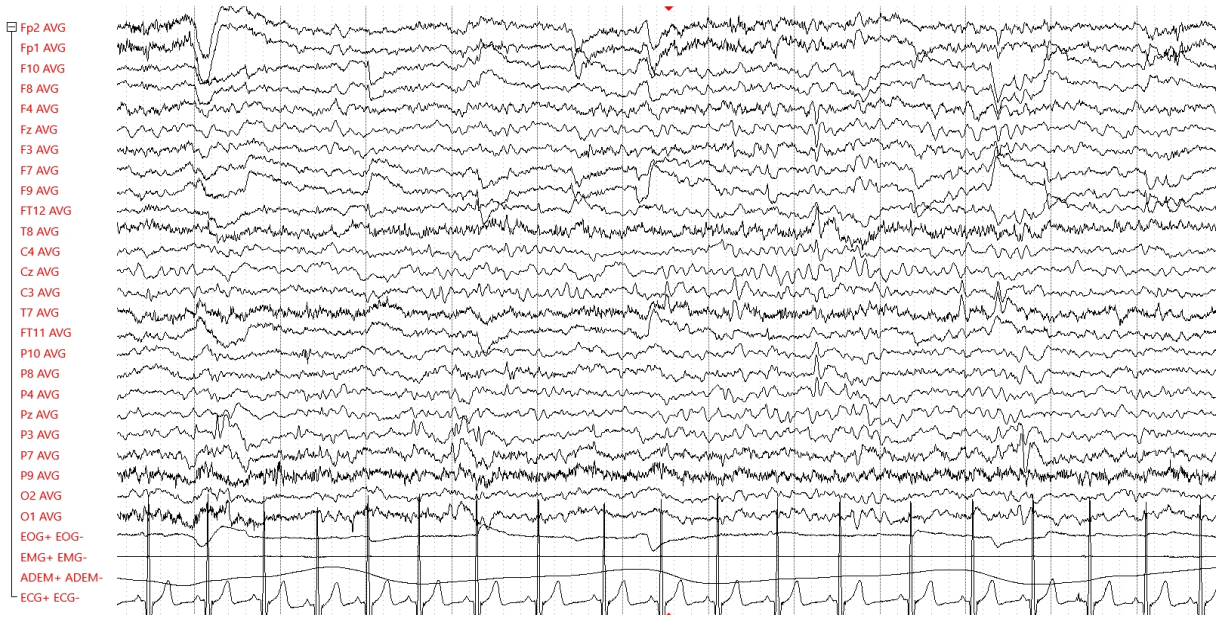

E1 Wat is gezien het verhaal en EEG de meest passende diagnose?

A Beninge occipitaal epilepsie volgens Gastaut

B Rolandische epilepsie

C Panayiotopulus syndroom

D Migraine

Vraag E2

De International League Against Epilepsy (ILAE) kent een classificatiesysteem voor epileptische aanvallen en ook voor epilepsiesyndromen. De classificatie voor epilepsiesyndromen is in 2022 aangepast.

E2 In welke groep van syndromen valt de Rolandische epilepsie of Benign Epilepsy with Centro-Temporal Spikes (BECTS)?

A SeLECTS

B SeLEAS

C COVE

D POLE

Vraag E3

E3 In welke groep valt het Panayitopoulos syndroom?

A SeLECTS

B SeLEAS

C COVE

D POLE

Vraag E4

E4 In welke groep valt Beninge occipitaal epilepsie volgens Gastaut?

A SeLECTS

B SeLEAS

C COVE

D POLE

Vraag E5

Stukje EEG van een 4 jarige (ligt in bed, 22:51 uur). Gevoeligheid 15 µV/mm

Stukje EEG van een 4 jarige (ligt in bed, 22:51 uur), gevoeligheid 15 µV/mm

E5 Waar past het EEG beeld bij?

A Een gegeneraliseerde aanval

B Een focale aanval

C Hypnagoge hypersynchronie

D Artefact

Vraag E6

EEG fragment, volwassene

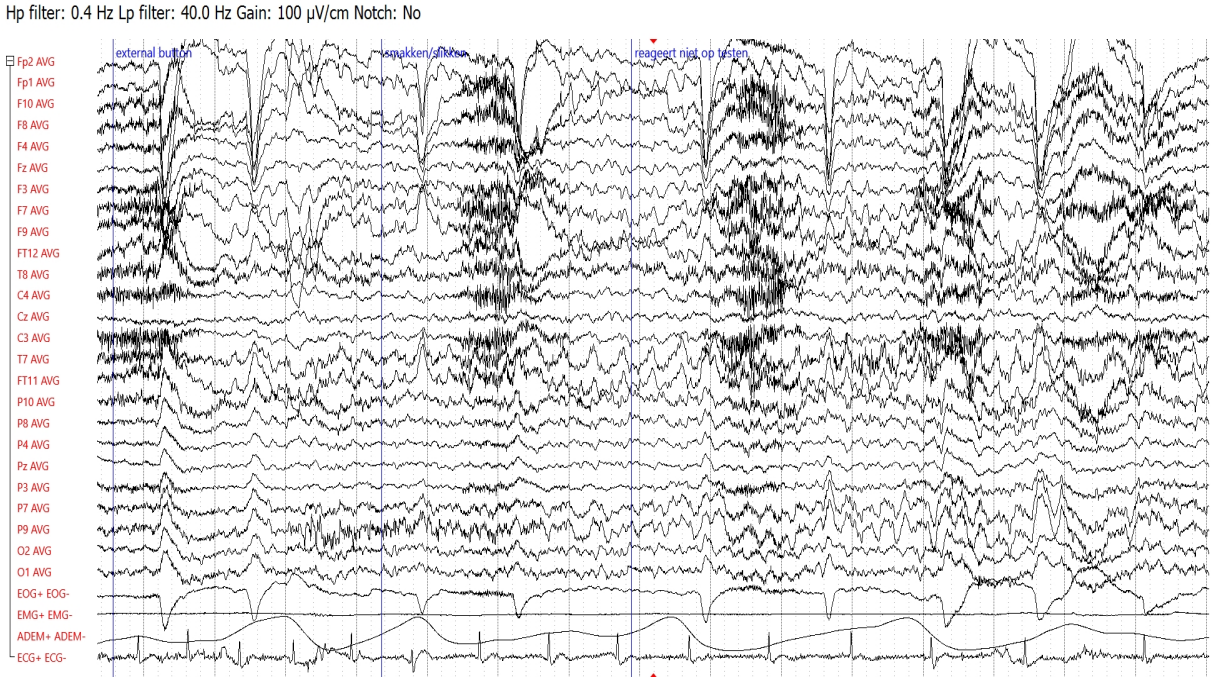

E6 Waar past het EEG fragment bij ?

A Een epileptische aanval

B Een vertraging als gevolg van bradycardie

C Een status na linkszijdig media infarct

D Metabole stoornis

Vraag E7

EEG, tiener

Hp filter: 0.4 Hz Lp filter: 80.0 Hz Gain: 120 µV/cm Notch: No

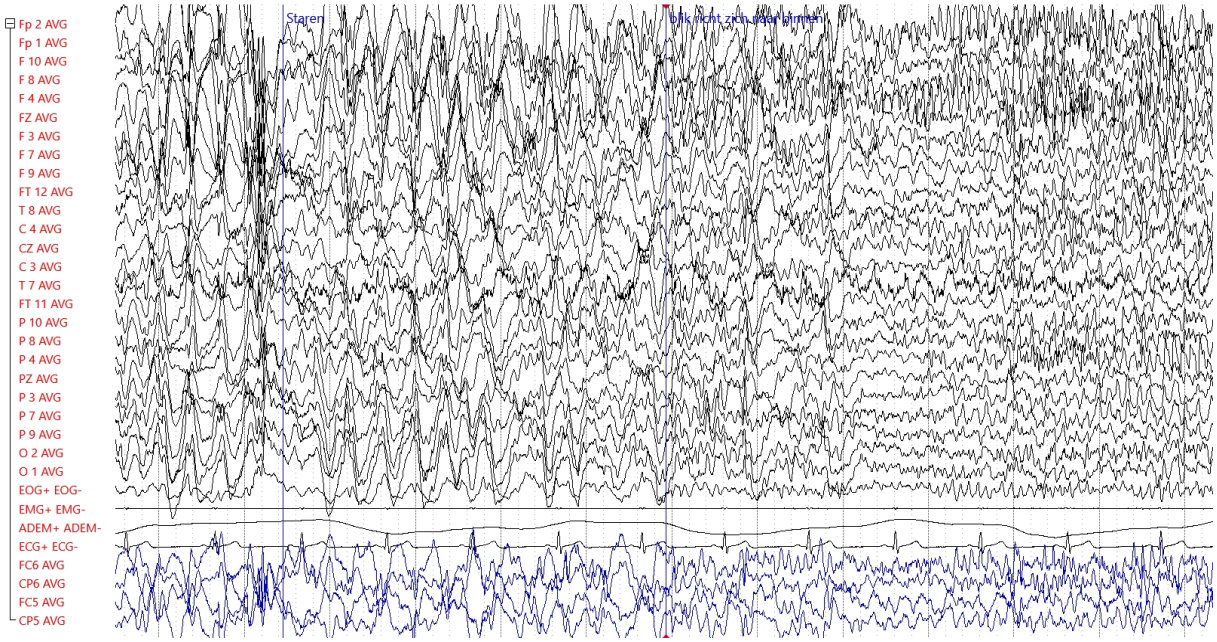

E7 Wat voor epileptische aanval laat het bijbehorende EEG zien?

A Gegeneraliseerde aanval

B Focale aanval

C Gegeneraliseerde onset met focale evolutie

D Einde van een gegeneraliseerde tonisch aanval

Vraag E8

EEG bij lichtflitsprikkeling

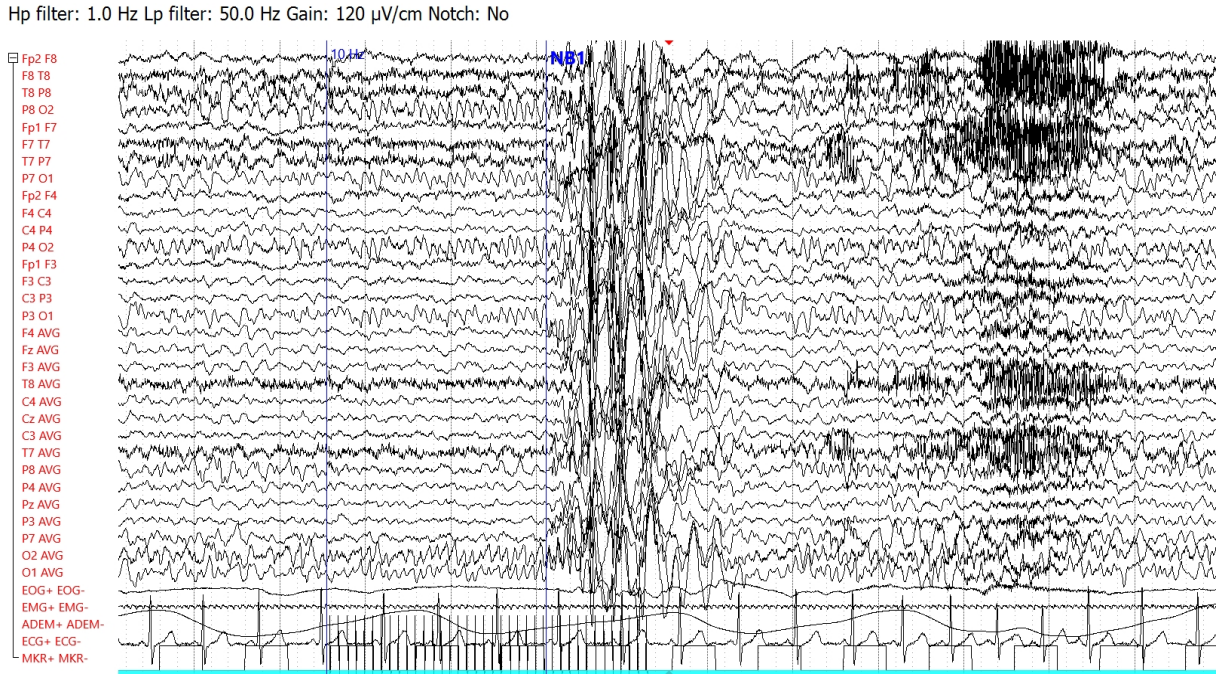

E8 Patiënt, 10jaar laat reactie zien tijdens lichtflitsprikkeling (zie afb). Aan welke Waltz criteria voldoet bovenstaande reactie op lichflitsprikkeling:

A Waltz 1

B Waltz 2

C Waltz 3

D Waltz 4

Vraag E9

E9 Patiënt heeft een aanval waarbij sprake is van laryngeale klachten een (ongemakkelijk/stikkend gevoel in de keel). In de loop van de aanval raakt de spraak aangetast (dysartrie) en er is sprake van speekselvloed. In welk gebied ligt de onset van de aanval ?

A Temporaal

B Frontaal

C Pariëtaal

D Insula

Vraag E10

E10 Bij een hypothalamushamartoom kunnen epileptische aanvallen optreden. Welk type epileptische aanvallen zijn kenmerkend voor een hypothalamushamartoom?

A alleen gelastische aanvallen (lachaanvallen)

B alleen dacrystische aanvallen (huilaanvallen)

C zowel gelastische als dacrystische aanvallen

D geen van deze typen aanvallen

Onderdeel F: Slaap en PSG

Terug naar inhoudsopgave

7 vragen over slaap en PSG

Vraag F1

Polysomnografie

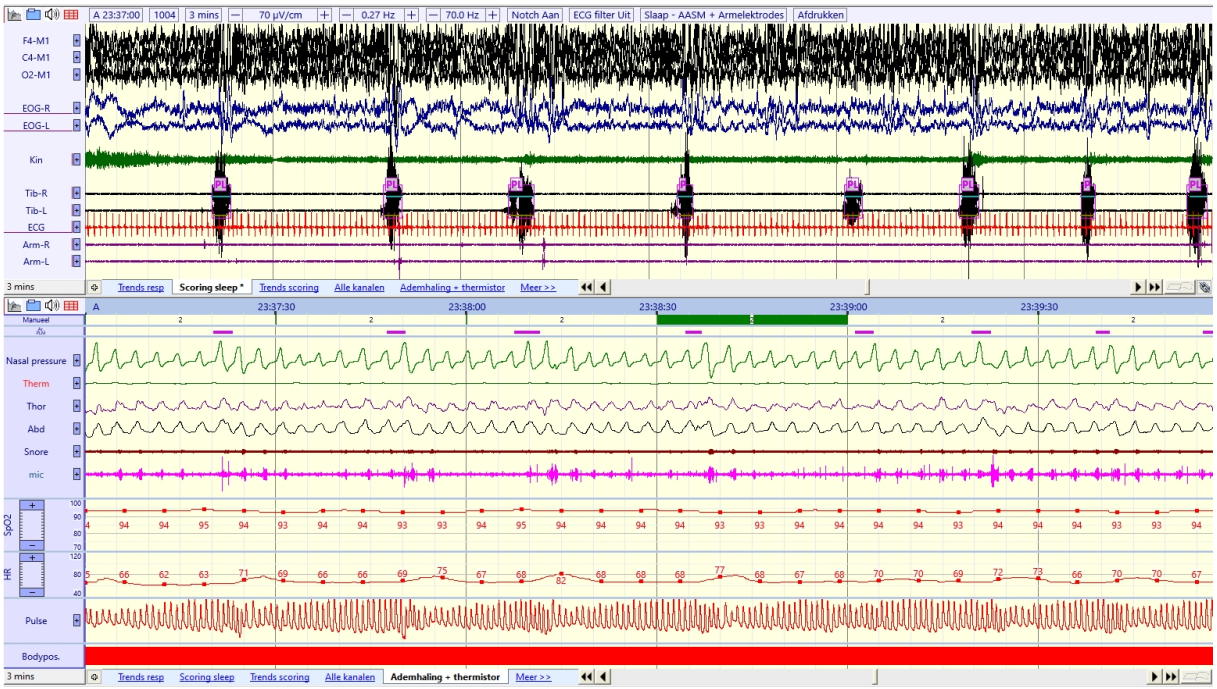

F1 De afbeelding toont 3 minuten van een polysomnografie onderzoek. Waardoor wordt het signaal van de Nasal pressure beïnvloed?

A Hypopneus

B Hart ritme (HR)

C PLM

Vraag F2

Ademhalingspatroon

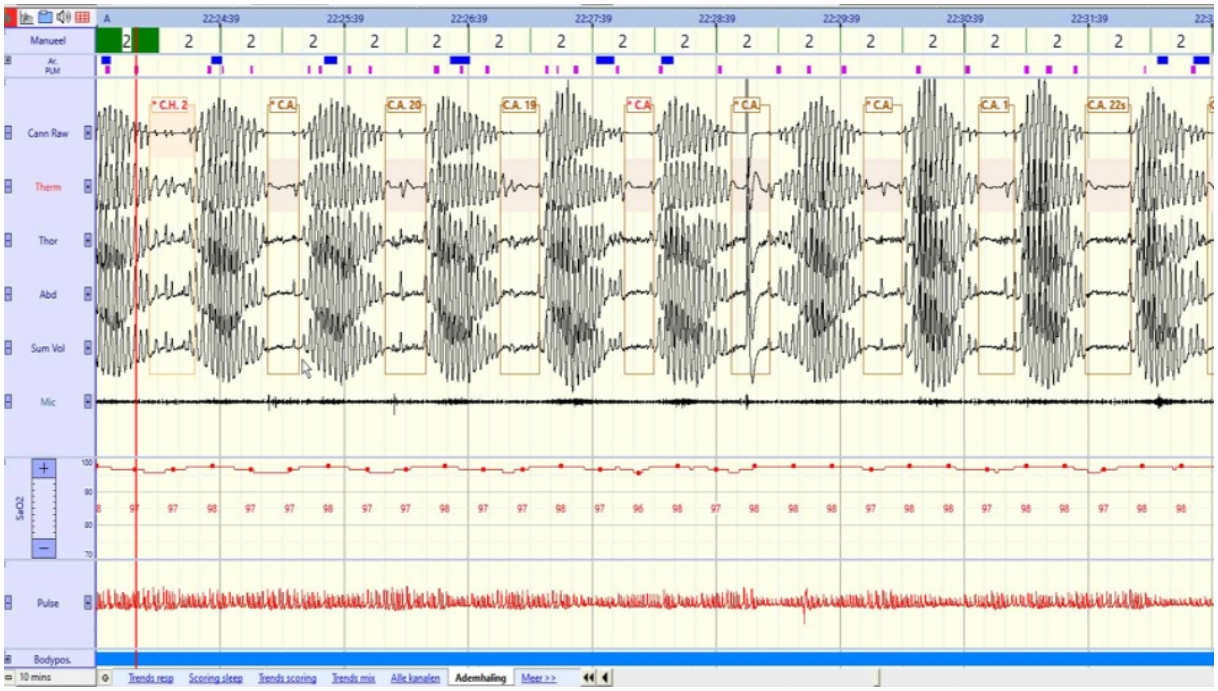

F2 De afbeelding toont 10 minuten ademhalingspatroon van een polysomnografie onderzoek. Welk ademhalingspatroon is hier het meest waarschijnlijk:

A Cheyne Stokes

B Centrale apneus

C Cyclische ademhaling

Vraag F3

F3 Welke van de volgende hormonen worden primair gestimuleerd tijdens de slaap?

A Groei hormoon (GH) en prolactine (PRL)

B Thyreoïdstimulerend hormoon (TSH) en prolactine (PRL)

C Cortisol en melatonine

D Thyreoïdstimulerend hormoon (TSH), cortisol en melatonine

Vraag F4

F4 Het aanbevolen flow kanaal voor de identificatie van apneus tijdens een PSG is?

A Flow signaal van het PAP apparaat

B Nasale druk transducer

C Oronasale thermische flow sensor

D Oesofageale ballon

Vraag F5

F5 Welk type slaap is verantwoordelijk voor het opslaan van nieuwe feiten en het ontwikkelen van nieuwe herinnering en vaardigheden?

A REM-slaap

B NREM-slaap

Vraag F6

F6 Is de volgende stelling waar of niet waar? Dromen doe je alleen tijdens de REM-slaap.

A Waar

B Niet waar

Vraag F7

F7 Op welke van de onderstaande manieren is meting van de biologische klok mogelijk? 1. Actigrafie 2. Continue lichaams(kern)temperatuur 3. Dim Light Melatonin Onset-test (DLMO) 4. Slaap-waak dagboek

A alleen 1, 3, 4 zijn waar

B alleen 1, 2, 3 zijn waar

C Alle genoemde mogelijkheden zijn waar