nascholing laboranten KNF



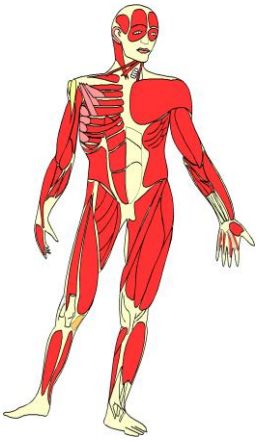

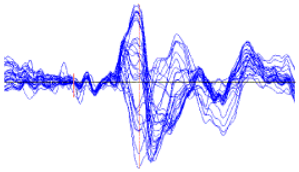

donderdag 6 en vrijdag 7 april 2017

Niets uit deze syllabus mag worden verveelvoudigd en/of openbaar gemaakt worden door middel van druk, fotokopie, microfilm of op welke andere wijze dan ook, zonder voorafgaande schriftelijke toestemming van de nascholingscommissie van de Nederlandse Vereniging van Laboranten Klinische Neurofysiologie (NVLKNF).
De teksten zijn met grote zorgvuldigheid vastgesteld. De NVLKNF kan echter niet aansprakelijkheid gesteld worden voor eventuele fouten, vergissingen of andere onvolkomenheden.

©2017 Nederlandse Vereniging van Laboranten Klinische Neurofysiologie

Inleiding

terug naar inhoudsopgave

Na al enige jaren na- en bijscholingen georganiseerd te hebben, denken we ook dit jaar weer een leuk programma voor u samen gesteld te hebben. We hebben hierbij geprobeerd zoveel mogelijk afwisselende aspecten binnen ons vak gebied te belichten, waarbij we rekening gehouden hebben met de items die spelen binnen ons vak of waar veel vraag naar gedaan is.

Wij hopen dat deze dag aan uw verwachtingen voldoet; dit voor u als bezoeker of cursist en hopen dat u met net zoveel plezier aan deze dag terug zult denken als dat wij deze dag georganiseerd te hebben.
Wij wensen u een hele leerzame en prettige nascholingsdag toe en wij hopen dat u deze syllabus nog vaak zult gebruiken op uw eigen KNF afdeling.

Bij na- en bijscholingen zullen de deelnemers een syllabus ontvangen, een certificaat ontvangen en worden geregistreerd als de na- en bijscholing volledig is gevolgd en aan de financiële verplichtingen is voldaan.
De docenten zullen per na- en bijscholing worden gevraagd.

Namens de na- en bijscholingscommissie laboranten KNF

	Naam	**Instelling**
Voorzitter	Jan de Vries	SEIN - Locatie Heemstede
Penningmeester	Paul Bergs	Maastricht Universitair Medisch Centrum
Secretaris	Marcel de Haan	Diakonessenhuis Utrecht / Zeist
Inschrijfbureau	Elsa Hoeksma	ziekenhuis Nijsmellinghe Drachten
Lid	Nico Teunissen	UMC Utrecht

Opmerkingen:

- wij zijn er ons van bewust dat er bij veel deelnemers de wens bestaat om de PowerPoints van de sprekers online (al dan niet in “PDF”) te hebben of graag opgenomen zien in de syllabus. Daarnaast is er de vraag om uitgebreidere documentatie en/ of de opmerkingen van de spreker in de syllabus op te nemen.
  Wij doen hier ons uiterste best voor, maar veel sprekers willen hun PowerPoints beschermen zodat deze niet door iedereen willekeurig gebruikt gaan worden.
  Men wil dus niet dat deze online of op een website geplaatst worden.
  Bovendien doen wij ons uiterste best om zoveel mogelijk documentatie van de sprekers te krijgen om dit op te nemen in de syllabus.
  Hiervoor zijn we wel afhankelijk van wat de spreker aanlevert.
  Onze excuses als dit niet altijd aan de verwachtingen voldoet.
  Wel hebben we ons inziens ruimte opgenomen voor het maken van aantekeningen.
- indien u nog wensen, op- of aanmerkingen heeft ten aanzien van deze dag, of de commissie, schroom niet en meldt dit dan bij een van de leden van de commissie.
  Dank.

Inhoudsopgave

Onderwerp bladzijde

INLEIDING **5**

INHOUDSOPGAVE **7**

PROGRAMMA DONDERDAG 6 APRIL 2017 ..... **10**

PROGRAMMA VRIJDAG 7 APRIL 2017 ..... **11**

LOCATIE **12**

Ruimte voor aantekeningen **13**

BIZARRE SLAPERS **15**

Ruimte voor aantekeningen **16**

PARASOMNIA, DE LINK NAAR DE KNF **18**

Ruimte voor aantekeningen **19**

VERMOEIBARE EN ZWAKKE SPIEREN: ZIEKTEBEELDEN / ZIEKTEBEELDEN EN DE ROL VAN EMG **21**

Inleiding **21**
Lumbale spinale kanaalstenose 21
Polyneuropathie 22
Myasthenia gravis en Lambert-Eaton myastheen syndroom 22
Myopathie 23
Myotonie 23

Literatuur **24**

Ruimte voor aantekeningen **25**

BESTUURSMEDEDELINGEN DONDERDAG 6 APRIL 2017 ..... **29**

Ruimte voor aantekeningen **29**

HALS VAATLIJDEN EN DE KNF **31**

Inleiding **31**

Ultrageluid bij diagnostiek van carotispathologie; de mate van stenose **31**
Technische aspecten 31
Bepaling van de stenosegraad 32
Valkuilen 34
Vergelijking duplex met andere beeldvormende technieken 34

Ultrageluid bij diagnostiek van carotispathologie; het risico van de stenose **35**
De wenselijkheid van individuele risico-inschatting 35
Plaquemorfologie 35
Emboliedetectie 36

Ultrageluid bij carotispathologie; wat kan er nog meer? **37**
Dissectie 37
Intima-media dikte 38
Autoregulatie 38
Intracraniële stenosen 39
Sonotrombolyse 39

Conclusie **39**

Literatuur **40**

Ruimte voor aantekeningen **42**

INGREPEN BIJ HALS VAATLIJDEN EN DE KNF **45**

Inleiding **45**

Monitoring door middel van EEG **45**
Indicatie voor shunten 46
Kwantitatief EEG (qEEG) 46

Monitoring door middel van TCD **46**
Intra-operatieve emboliedetectie 47
Indicatie voor shunten 47
Hyperperfusiesyndroom 48
Postoperatieve emboliedetectie 48
Stentplaatsing 48

Tele-neuromonitoring **49**

Conclusie **49**

Literatuur **50**

Ruimte voor aantekeningen **52**

DIAGNOSTIEK EN BEHANDELING BIJ PSYCHOGENE NIET-EPILEPTISCHE AANVALLEN (PNES) **54**

Definitie PNES **54**
Diagnostiek 54
Monitoring aanvallen (d.m.v. video- en EEG-registratie) 54
Interictaal EEG 55
Psychologische diagnostiek en behandeling 56

Literatuur **57**

Ruimte voor aantekeningen 58

INDELING EPILEPSIE ..... FOUT! BLADWIJZER NIET GEDEFINIEERD.

Ruimte voor aantekeningen 63

ONDERZOEK EN BEHANDELING VAN EPILEPSIE – DE ROL VAN HET EEG ... 65

Samenvatting 65

Ruimte voor aantekeningen 66

EPILPESIE CHIRURGIE 69

Ruimte voor aantekeningen 70

ANAESTHESIE EN HET EEG 73

Ruimte voor aantekeningen 75

BESTUURSMEDEDELINGEN VRIJDAG 7 APRIL 2017 77

Ruimte voor aantekeningen 77

AANGEPASTE BESLUIT HERSENDOOD PROTOCOL 79

Ruimte voor aantekeningen 83

MEG EN VIRTUELE ELEKTRODEN 85

Ruimte voor aantekeningen 86

IONM BIJ SPINALE CHIRURGIE 88

Abstract 88

Ruimte voor aantekeningen 89

VRAAG 91

Programma donderdag 6 april 2017

terug naar inhoudsopgave

Tijd	Activiteit	Spreker
09.00 - 09.30	Inschrijving	
09.30 - 10.05	Bizarre slapers	Dr. H. Hamburger, neuroloog - somnoloog Amsterdam Slaap Centrum, Boerhaave Medisch Centrum
10.10 - 10.45	Parasomnia de link naar de KNF	Dr. H. Hamburger, neuroloog - somnoloog Amsterdam Slaap Centrum, Boerhaave Medisch Centrum
10.45 - 11.15	Koffie of theepauze	
11.15 - 11.50	Vermoeibare en zwakke spieren: ziektebeelden	Dr. W.L. van de Pol UMC - Utrecht
11.55 - 12.30	Vermoeibare en zwakke spieren: ziektebeelden en de rol van EMG	Dr. A.F.J. Vrancken UMC - Utrecht
12.30 - 12.45	Bestuur mededelingen	
12.45 - 13.45	Lunch	
13.45 - 14.20	Hals vaatlijden en de KNF	Dr. S. C. Tromp, neuroloog St. Anthonius ziekenhuis Nieuwegein / Utrecht
14.25 - 15.00	Ingrepen bij hals vaatlijden en de KNF	Dr. S.C. Tromp, neuroloog en Renske van de Brink, laborant beide St. Anthonius ziekenhuis Nieuwegein / Utrecht
15.00 - 15.30	Koffie of thee pauze	
15.30 - 16.20	Psychogene niet epileptische aanvallen: diagnostiek en behandeling	E. Reus, Physician Assistent en M.Swinkels, GZ-psycholoog, beide werkzaam in SEIN - Heemstede
16.25 - 17.00	Afsluiting en borrel	

Programma vrijdag 7 april 2017

terug naar inhoudsopgave

Tijd	Activiteit	Spreker
09.00 - 09.30	Inschrijving	
09.30 - 10.05	Indeling epilepsie	Dr. F.S.S. Leijten, neuroloog UMC - Utrecht
10.10 - 10.45	Onderzoek en behandeling bij epilepsie	Drs. M. Bourez, neuroloog SEIN - Zwolle
10.45 - 11.15	Koffie of theepauze	
11.15 - 11.50	Epilepsie chirurgie	Dr. P.C. van Rijen, neurochirurg UMC - Utrecht
11.55 - 12.30	Anaesthesia en het EEG	Dr. W. Gerrits CWZ - Nijmegen
12.30 - 12.45	Bestuur mededelingen	
12.45 - 13.45	Lunch	
13.45 - 14.20	Nieuwe hersendood protocol	Drs. H.E. Ronner, neuroloog VU Medisch Centrum - Amsterdam
14.25 - 15.00	MEG en virtuele elektroden	Ndedi Sijsma, laborant KNF VUMC – Amsterdam
15.00 - 15.30	Koffie of thee pauze	
15.30 - 16.20	IONM bij spinale chirurgie	E.B. Muskens, MPA UMC - Groningen
16.25 - 17.00	Afsluiting en borrel	

Locatie

terug naar inhoudsopgave

De bij en nascholing wordt georganiseerd in:
De Reehorst Hotel & Congrescentrum
Bennekomseweg 24
6717 LM EDE
+31 (318) -750300
www.reehorst.nl

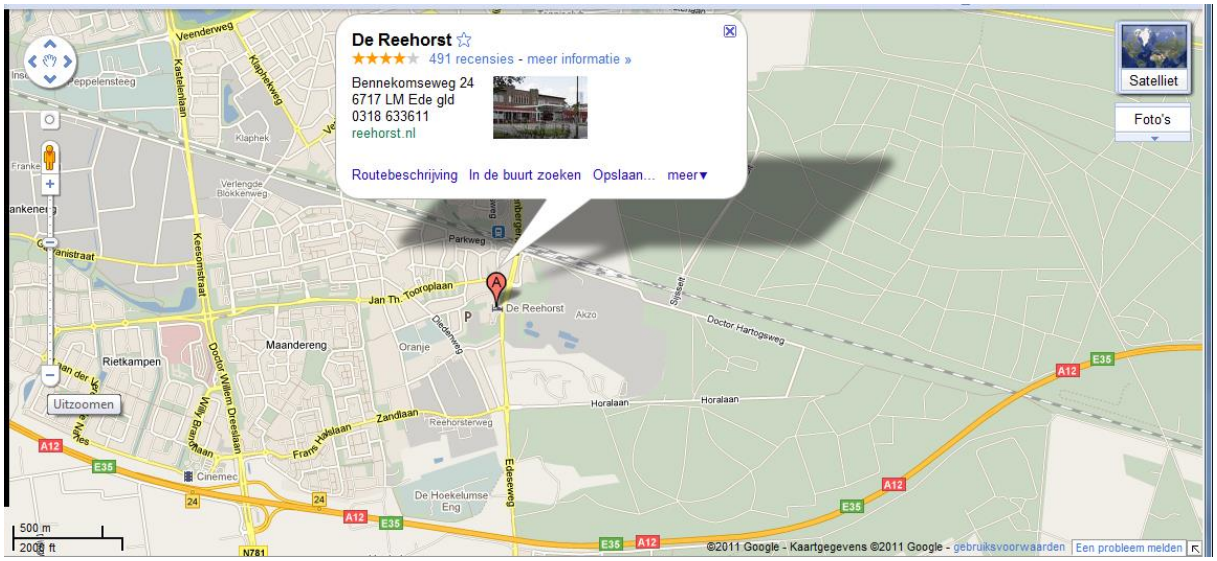

(van Google Maps)

Ruimte voor aantekeningen

terug naar inhoudsopgave

.....

.....

.....

.....

.....

.....

.....

.....

.....

.....

.....

.....

.....

.....

.....

.....

.....

.....

.....

.....

.....

.....

.....

.....

.....

Bizarre slapers

terug naar inhoudsopgave

Dr. H.L. Hamburger, neuroloog, somnoloog
Amsterdam Slaap Centrum, Boerhaave Medisch Centrum

Ondanks onze grote bemoeienissen en inspanningen is het ons helaas niet gelukt om ten tijde van het drukken van deze syllabus de benodigde gegevens en/ of presentatie in bezit te krijgen.

Wel heeft dr. Hamburger aangegeven dat alle relevante gegevens over parasomnia en de DD met name tov epilepsie staan in het hoofdstuk PARASOMNIE in Leerboek Slaap en Slaapstoornissen.

Onze welgemeende excuses voor dit ongemak.

Ruimte voor aantekeningen

terug naar inhoudsopgave

.....

.....

.....

.....

.....

.....

.....

.....

.....

.....

.....

.....

.....

.....

.....

.....

.....

.....

.....

.....

.....

.....

.....

.....

.....

Parasomnia, de link naar de KNF

terug naar inhoudsopgave

Dr. H.L. Hamburger, neuroloog, somnoloog
Amsterdam Slaap Centrum, Boerhaave Medisch Centrum

Ondanks onze grote bemoeienissen en inspanningen is het ons helaas niet gelukt om ten tijde van het drukken van deze syllabus de benodigde gegevens en/ of presentatie in bezit te krijgen.

Wel heeft dr. Hamburger aangegeven dat alle relevante gegevens over parasomnia en de DD met name tov epilepsie staan in het hoofdstuk PARASOMNIE in Leerboek Slaap en Slaapstoornissen.

Onze welgemeende excuses voor dit ongemak.

Ruimte voor aantekeningen

terug naar inhoudsopgave

.....

.....

.....

.....

.....

.....

.....

.....

.....

.....

.....

.....

.....

.....

.....

.....

.....

.....

.....

.....

.....

.....

.....

.....

.....

Vermoeibare en zwakke spieren: ziektebeelden / ziektebeelden en de rol van EMG

terug naar inhoudsopgave

Dr. W.L. van de Pol, neuroloog en Dr. A.F.J. Vrancken, neuroloog
Beide werkzaam in het UMC – Utrecht

Inleiding

terug naar inhoudsopgave

Bij diverse spier-zenuwaandoeningen zijn vermoeibaarheid en zwakte van spieren kenmerkende symptomen. Op klinische gronden is vaak al onderscheid te maken om welke aandoening het gaat, maar soms is het lastig en kan klinisch neurofysiologisch onderzoek (EMG) een bijdrage leveren. De klinische verschijnselen van de volgende ziektebeelden en de rol van EMG zullen aan bod komen: lumbale spinale kanaalstenose, polyneuropathie met nadruk op chronische inflammatoire demyeliniserende polyneuropathie (CIDP), myasthenia gravis en Lambert-Eaton myastheen syndroom, myopathie, en myotonie.

Lumbale spinale kanaalstenose

Door een vernauwing van het wervelkanaal worden de zenuwwortels (cauda equina) bekneld. Afhankelijk van het niveau van de kanaalstenose treedt er een vermoeid en pijnlijk gevoel in de boven- en/of onderbenen op met soms ook spierzwakte, vooral bij lopen. Voorover leunen tijdens het lopen of gaan zitten in iets voorovergebogen houding geeft verlichting. Deze zogeheten ‘neurogene claudicatie’-klachten treden bij fietsen niet of nauwelijks op, waarschijnlijk omdat op de fiets de lichaamshouding enigszins voorover gebogen is. Bij een kanaalstenose op laag niveau (bijv. L4-5 of L5-S1) kan soms het klinisch onderscheid met een polyneuropathie lastig zijn, zeker als er bijvoorbeeld continu klachten in de onderbenen en voeten zijn inclusief tintelingen/prikkelingen en een verdoofd gevoel. Uiteraard is beeldvormend onderzoek (MRI lumbale wervelkolom) het aangewezen onderzoek als een operatieve ingreep voor het opheffen van de kanaalstenose wordt overwogen.
EMG-onderzoek kan uitkomst bieden om een bijkomende polyneuropathie aan te tonen. Indien er alleen een kanaalstenose is, zal het EMG alleen afwijkingen tonen van het motorische zenuwgeleidingsonderzoek van beenzenuwen (lage CMAP amplitudes, lichte geleidingsvertraging, afwijkende F-wave en H-reflex) en is het sensibele geleidingsonderzoek normaal. Dit komt omdat bij een kanaalstenose de compressie van de zenuwwortels proximaal is van het sensibele ganglion en dus blijven de axonen vanaf het sensibele ganglion naar de perifere beenzenuwen intact. Bij een polyneuropathie kunnen er wel afwijkingen gevonden worden bij sensibel geleidingsonderzoek van beenzenuwen (lage SNAP amplitudes met vertraagde sensibele geleidingssnelheid), omdat juist de axonen distaal van het sensibele ganglion zijn aangedaan.

Polyneuropathie

Klassiek presenteert een polyneuropathie zich geleidelijk in de voeten met verandering van het gevoel (bijv. verdoofd, tintelingen/prikkelingen), waardoor het lopen onzeker wordt en vermoeiender is. Uitbreiding naar de onderbenen of handen kan na verloop van tijd voorkomen, waarbij soms ook distale spierzwakte optreedt zodat het heffen van de voeten moeilijker wordt ('klapvoeten'). Chronische inflammatoire demyeliniserende polyneuropathie (CIDP) is belangrijk om te diagnosticeren, omdat dit een behandelbare aandoening is. Het ziektebeloop bij CIDP is meestal progressiever dan bij de klassieke presentatie van polyneuropathie, met spierzwakte proximaal in de benen en vroege betrokkenheid van de armen. Daarnaast is er meestal ook verandering van het gevoel distaal in de extremiteiten. EMG-onderzoek kan helpen om de diagnose polyneuropathie te bevestigen en is vooral van belang om onderscheid te maken tussen demyeliniserende of axonale polyneuropathie. Essentieel voor het zenuwgeleidingsonderzoek bij een demyeliniserende polyneuropathie zoals CIDP is temperatuurcontrole. Dit kan het best door opwarmen van de ledematen in water van 37 graden Celsius en voorkomen van afkoeling gedurende het onderzoek. Het vaststellen van demyelinisatie bij zenuwgeleidingsonderzoek is alleen betrouwbaar als er niet teveel axonale degeneratie is, dat wil zeggen de distale CMAP-amplitude dient > 1mV te zijn. Naast sterke geleidingsvertraging (MCV in armzenuwen <38 m/s en in beenzenuwen < 32 m/s, sterk verlengde distale motorische latentietijden, sterk verlengde of afwezige F-waves), kan demyelinisatie zich ook uiten in geleidingsblokkade en sterk toegenomen temporele dispersie. Vaak is de mate van axonale degeneratie in beenzenuwen dermate ernstig dat geen uitspraak over demyelinisatie gedaan kan worden. Het is dan van essentieel belang zenuwgeleidingsonderzoek van de armen te verrichten, inclusief proximale zenuwsegmenten door stimulatie in de oksel en eventueel ook supraclaviculair bij het punt Erb t.h.v. de plexus brachialis.

Myasthenia gravis en Lambert-Eaton myastheen syndroom

Deze aandoeningen kenmerken zich door toenemende vermoeibaarheid en spierzwakte bij activiteit. De klachten zijn wisselend aanwezig en nemen af door rust. Myasthenia gravis begint meestal met wisselend een hangend ooglid, dubbelzien, onduidelijk spreken, slik- en kauwproblemen, met daarna uitbreiding naar de bovenarmen en bovenbenen. Bij Lambert-Eaton myastheen syndroom (LEMS) beginnen de klachten in de bovenbenen en breiden zich daarna uit naar de armen, maar uitbreiding naar boven de boord zoals bij myasthenia gravis komt weinig voor. De ademhalingsspieren kunnen ook betrokken raken, waardoor een acute noodsituatie kan ontstaan ('myasthene crisis') en beademing op de intensive care nodig is. De verschijnselen worden veroorzaakt door een stoornis in de neuromusculaire transmissie: postsynaptisch bij myasthenia gravis door antistoffen tegen acetylcholine- of MuSK-receptoren, presynaptisch bij LEMS door antistoffen tegen voltage-gated calciumkanalen. De neuromusculaire transmissie kan met repetitieve zenuwstimulatie (RZS) en single fiber EMG (SFEMG) onderzocht worden. Onderzoek van symptomatische spieren vergroot de kans op het vinden van afwijkingen. Bij myasthenia gravis is het dus van belang ook RZS van schouder- en gelaatspieren te verrichten (bijv. m. trapezius, m. orbicularis oculi, m. nasalis). Een CMAP-amplitudeverval van > 10% ('decrementie') bij de 4^e of 5^e stimulus en lage stimulusfrequentie van bijv. 3Hz is bewijzend voor een neuromusculaire transmissiestoornis en kan gezien worden bij zowel myasthenia gravis als LEMS. Soms wordt decrementie alleen gevonden na langere tijd (>30 sec) maximaal aanspannen van de te onderzoeken spier. Incrementie, d.w.z. meer dan een verdubbeling van de CMAP-amplitude bij hoogfrequente (20-50Hz) stimulusfrequentie, is een specifiek fenomeen voor LEMS. De patiëntvriendelijkste methode om dit te onderzoeken is de Lamberttest, waarbij eerst de

maximale CMAP-amplitude in rust wordt gemeten en die dan verlaagd blijkt. Daarna wordt de CMAP-amplitude na kortdurende (10-15 sec) maximale spieraanspanning gemeten, die dan bij incrementie 2x zo hoog is. Onderzoek van incrementie door middel van 20-50Hz RZS gedurende 1 seconde is technisch lastiger om reproduceerbaar uit te voeren, en is bovendien vaak pijnlijk voor de patiënt. SFEMG kan beschouwd worden als een bijzondere vorm van RZS, waarbij op het niveau van afzonderlijke spiervezels gemeten wordt in hoeverre de respons ('jitter') op laagfrequente stimuli van meestal 10Hz binnen bepaalde grenzen blijft. Deze techniek vereist meer ervaring dan gewone RZS en is daarom niet overal beschikbaar. De sensitiviteit en specificiteit van SFEMG zijn beduidend hoger dan van RZS, zelfs in klinisch ogenschijnlijk asymptomatische spieren.

Myopathie

Doorgaans is er bij myopathie proximale spierzwakte, d.w.z. van schouder-/heupgordel en bovenarmen/-benen. Dit is constant over de hele dag aanwezig, zonder duidelijke schommelingen zoals bij myasthenie. Er is dus geen duidelijke vermoeibaarheid van de spierkracht bij activiteit, maar een vermoeid gevoel is wel een veel geuite klacht. Onderscheid tussen een myopathie en bijv. de puur motorische vorm van CIDP of motorneuronaandoening kan op klinische gronden lastig zijn.
Zenuwgeleidingsonderzoek is bij een myopathie doorgaans niet afwijkend. Vanwege de beperkte sensitiviteit kan het concentrisch naaldonderzoek bij een myopathie normaal zijn, hetgeen niet betekent dat er geen myopathie is. Karakteristiek toont concentrisch naaldonderzoek (naald-EMG) bij een myopathie kleine polyfasische MUAPs met korte duur (1-5 ms) en snelle recrutering. Bij geringe aanspanning is de basislijn snel vol. Bij maximaal laten aanspannen van de spier is er een goed gemengd patroon, maar is de amplitude abnormaal laag. Bij een langer bestaande myopathie zijn er ook brede polyfasische MUAPs en kan het maximaal aanspanningspatroon arm zijn en Spontane spiervezelactiviteit (positieve scherpe golven, fibrillaties, complex repetitieve ontladingen) kan gezien worden bij een inflammatoire myopathie. Het kan dus electromyografisch lastig zijn een myopathie te onderscheiden van een neurogene aandoening.

Myotonie

Bij myotonie is er een vertraagde relaxatie van spieren na aanspannen. Dit verschijnsel neemt af bij herhaaldelijk aanspannen (opwarmfenomeen). Bij paramyotonie is dit juist omgekeerd, d.w.z. de relaxatie gaat steeds moeilijker bij herhaaldelijk aanspannen. De myotone klachten kunnen in het gelaat (oogleden, tong) en in de ledematen optreden. Bij dystrofische myotonieën treedt er ook spierzwakte op, bij non-dystrofische myotonieën is dit veel minder het geval. Soms is het lastig myotonie klinisch waar te nemen of is het lastig dit te onderscheiden van spierkramp of dystonie.
EMG onderzoek van de spier in rust toont bij myotonie spontane spiervezelontladingen met geleidelijke toename en afname van frequentie en amplitude. Hierdoor ontstaat een karakteristiek geluid van een optrekkende en afremmende motor. Door kleine manipulaties van de naald of percussie van de spier zijn myotone ontladingen gemakkelijker op te wekken. Ook afkoelen van de spier kan behulpzaam zijn.

Literatuur

terug naar inhoudsopgave

1. Preston D, David C. Electromyography and neuromuscular disorders: clinical-electrophysiological correlations, 3rd Edition. Elsevier Saunders, 2013

Ruimte voor aantekeningen

terug naar inhoudsopgave

.....

.....

.....

.....

.....

.....

.....

.....

.....

.....

.....

.....

.....

.....

.....

.....

.....

.....

.....

.....

.....

.....

.....

.....

.....

.....

.....

.....

.....

.....

.....

.....

.....

.....

.....

Bestuursmededelingen donderdag 6 april 2017

terug naar inhoudsopgave

Ruimte voor aantekeningen

terug naar inhoudsopgave

.....

.....

.....

.....

.....

.....

.....

.....

.....

.....

.....

.....

.....

.....

.....

.....

.....

.....

.....

.....

.....

.....

.....

.....

.....

Hals vaatlijden en de KNF

terug naar inhoudsopgave

Dr. Selma C. Tromp, neuroloog
Afdeling klinische neurofysiologie, St. Anthonius Ziekenhuis Nieuwegein / Utrecht

Belangenconflict: geen
Financiële ondersteuning: geen

Inleiding

terug naar inhoudsopgave

Van oudsher wordt ultrageluid binnen de neurologie vooral gebruikt om de aanwezigheid en ernst van een carotisstenose te bepalen. Ondanks dat beeldvormende technieken zoals de CTA en MRA de laatste jaren aan kwaliteit gewonnen hebben en veelvuldig worden toegepast, is het duplexonderzoek door de hoge diagnostische betrouwbaarheid, het niet-invasieve karakter, de mogelijkheid het onderzoek aan het bed van de patiënt toe te passen en de relatief lage kosten nog steeds van groot belang bij de analyse van afwijkingen in de halsvaten. Ultrageluid heeft echter meer voordelen die de aandacht verdienen en ook steeds meer krijgen. Zo kunnen op eenvoudige wijze karakteristieken van de plaques worden onderzocht, intracraniële vaten in beeld worden gebracht, intracraniële microembolieën worden gedetecteerd, en kan na een carotisdesobstructie een verhoogd risico op een hyperperfusiesyndroom worden vastgesteld. Verschillende van de vertrouwde en nieuwere toepassingen van ultrageluid bij diagnostiek en behandeling van carotispathologie zullen in deze tekst worden behandeld.

Ultrageluid bij diagnostiek van carotispathologie; de mate van stenose

terug naar inhoudsopgave

Technische aspecten

Bij het ultrageluidsonderzoek van de carotiden wordt gebruik gemaakt van duplexonderzoek, een combinatie van beeldvorming (B-mode) om het vat en eventuele plaquevorming zichtbaar te maken en Doppler om stroomsnelheden in de vaten te bepalen. Bij kleurenduplex wordt het Doppler signaal omgezet in kleur. De a. carotis kan met een linear array transducer vanuit verschillende hoeken worden geïnsoneerd (anterolateraal, lateraal of posterolateraal). De optimale transducerpositie hangt af van de individuele situatie (ligging van de vaten, dikte van de nek).
De a. carotis interna en a. carotis externa kunnen betrouwbaar van elkaar worden onderscheiden op basis van een aantal factoren: 1) het Doppler-profiel (zie figuur 1): het distaal van de a. carotis interna gelegen intracraniële vaatgebied heeft een lage weerstand, 2) de anatomie: de a. carotis externa heeft aftakkingen, en 3) door het feit dat ritmisch tikken op

de a. temporalis superficialis door vaatwandvibraties alleen in het stroomprofiel van de a. carotis externa kan worden waargenomen (zie eveneens figuur 1).

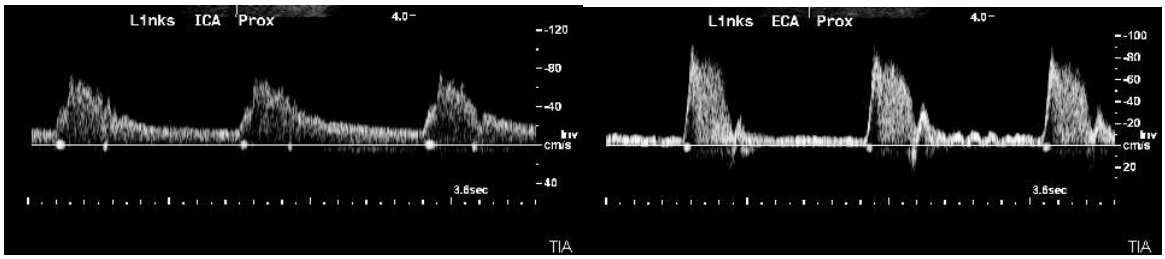

Figuur 1: Doppler profiel van de a. carotis interna (links; laagweerstandsprofiel met relatief hoge diastolische snelheid) en a. carotis externa (rechts; hoogweerstandsprofiel en vibraties van ritmische compressie op de a. temporalis).

Bepaling van de stenosegraad

De diagnostiek naar carotispathologie is er met name op gericht om patiënten te identificeren die in aanmerking komen voor een carotisendarterectomie [1]. Hiervoor dient de mate van stenose te worden bepaald. Beeldvorming met de B-mode alleen is wel geschikt om wandverdikkingen en lichte plaquevorming aan te tonen, maar onvoldoende betrouwbaar om een ernstige stenose te kwantificeren. Verkalkingen en bijbehorende schaduwen kunnen het beeld verstoren en echoarme gedeelten van een plaque kunnen leiden tot een onderwaardering van een stenose. Bovendien geeft echografie alléén geen inzicht in de hemodynamische consequenties van een stenose.

De hemodynamische criteria voor inschatting van de mate van stenosering zijn het resultaat van vergelijkend onderzoek met digitale subtractie-angiografie (DSA). In de meeste klinieken wordt vooral gebruik gemaakt van de pieksystolische snelheid (PSV) ter hoogte van de stenose. Over het algemeen volstaat dit ook. Er zijn echter een aantal oorzaken waardoor er bij gebruik van de PSV alléén foutieve inschattingen van de stenosegraad kunnen worden gemaakt. Zo is ter hoogte van een stenose de hoek waaronder de bloedstroom wordt geïnsoneerd moeilijker te bepalen. Dit zorgt voor een minder nauwkeurige omrekening van de Dopplerfrequenties naar stroomsnelheden. Daarnaast kan bij een turbulente bloedstroom de bijdrage van de lage stroomsnelheden in het Dopplerprofiel heel groot zijn, waardoor de hogere snelheden in het signaal niet goed gezien worden als de versterking (gain) niet wordt aangepast; de snelheid wordt dan te laag ingeschat. Als laatste voorbeeld: als er een goede collaterale bloedvoorziening is (via de cirkel van Willis of de a. ophthalmica), is er minder drukverval over de stenose, en zal de snelheid ter hoogte van die stenose ook minder hoge waarden bereiken.

Er vinden ter hoogte van een stenose veel meer hemodynamische veranderingen plaats, dan alleen een verhoging van de PSV (zie tabel 1) [2]. Deze veranderingen kunnen, naast de PSV, gebruikt worden om een inschatting te maken van de mate van stenose.

Tabel 1: Gecombineerde criteria voor het graderen van een stenose van de a. carotis interna, aangepast uit ref [2]. (PSV= piek systolische snelheid, EDV=einddiastolische snelheid, ACC=a carotis communis, ACI=a carotis interna, stenosegraad volgens NASCET is de diameter in het stenotische deel van de ACI in vergelijking met het normale distale deel van de ACI)

	Gradatie van stenose a. carotis interna						
Stenosegraad volgens NASCET (%)	10-40	50	60	70	80	90	Occlusie
Hoofdcriteria							
1. Diameter op B-mode	Toepasbaar	Mogelijk toepasbaar	Niet betrouwbaar	Niet betrouwbaar	Niet betrouwbaar	Niet betrouwbaar	Beeld van occlusie
2. PSV thv de stenose (cm/s)	<125	≥125	≥125	≥230	≥230	Niet toepasbaar	Niet toepasbaar
3. PSV poststenotisch (cm/s)	≥ 50	≥ 50	≥ 50	≥ 50	< 50	< 30	Niet toepasbaar
4. Collaterale flow (peri-orbitaal of intracranieel)	Afwezig	Afwezig	Afwezig	Mogelijk	Aanwezig	Aanwezig	Aanwezig
Aanvullende criteria							
5. Prestenotische EDV (in ACC)				Mogelijk verlaagd	Verlaagd	Verlaagd	Verlaagd
6. Poststenotische signalen, turbulentie	Nauwelijks	Matig	Duidelijk	Duidelijk	Duidelijk	Variabel	Niet toepasbaar
7. EDV thv de stenose (cm/s)		<100	< 100	> 100	>100	Variabel	Niet toepasbaar
8. PSV ratio ACI/ACC	< 2	≥ 2	≥ 2	> 4	>4	Variabel	Niet toepasbaar

Valkuilen

Er kan zich een aantal situaties voordoen, waarin de hierboven weergegeven criteria met voorzichtigheid moeten worden beschouwd.
- Patiëntkenmerken: jonge patiënten hebben vaak hogere stroomsnelheden, met name in de proximale vaten. Snelheden hoger dan 125 cm/s komen makkelijk voor, maar zonder enige plaquevorming, zodat niet van een stenose moet worden gesproken. Bij een insufficiënte aortaklep zal er een zeer lage diastolische stroomsnelheid zijn, of zelfs een tijdelijke omkering van de stroomrichting. Een zeer lage prestenotische einddiastolische snelheid hoeft dan geen teken van een ernstige stenose te zijn.
- Near occlusion: ter plaatse van een zeer hooggradige stenose, ofwel 'near occlusion' kan de PSV juist sterk dalen in plaats van verder stijgen. De poststenotische stroomsnelheden zijn dan eveneens zeer laag. Een dergelijke subtotale stenose kan herkend worden aan forse plaquevorming en lage stroomsnelheden in combinatie met collateralisatie. Het is van belang om een near occlusion te herkennen, omdat in dat geval een carotisendarterectomie vermoedelijk geen zinvolle behandeling meer is, vanwege een veel hoger 'number needed to treat'.
- Contralaterale stenose of occlusie: bij een hooggradige stenose of occlusie zal -om de cerebrale doorbloeding te waarborgen- meer bloed door het contralaterale carotissysteem gaan. De stroomsnelheden in de minder ernstig aangedane zijde zullen hierdoor stijgen en een eventuele stenose aan die zijde zal makkelijk worden overschat.
- Stent: na het plaatsen van een stent in de a. carotis kunnen de normale criteria voor het graderen van een stenose niet meer gebruikt worden. Dit heeft te maken met de veranderde vaatwandeigenschappen ter plaatse van de stent. De drukgolf in het vat kan niet meer opgevangen worden door een diametertoename van de vaatwand en zal omgezet worden in een verhoging van de snelheid. In plaats van een afkapwaarde van 125 cm/s, waarboven een stenose van >50% waarschijnlijk is, zal een afkapwaarde van ruim 200 cm/s gebruikt moeten worden. Voor het bepalen van een in-stent stenose van >70%, ligt de afkapwaarde zelfs tussen 300 en 450 cm/s [3].

Vergelijking duplex met andere beeldvormende technieken

Er is veel onderzoek gedaan naar de betrouwbaarheid van het duplexonderzoek. Daarbij werden de resultaten van de duplex vergeleken met die van de digitale substractie-angiografie (DSA), destijds de gouden standaard. Later kwamen er echter minder invasieve beeldvormende onderzoeken, zoals de CTA en MRA. In 2006 is er een grote meta-analyse gepubliceerd, waarin bijna 5000 carotiden werden onderzocht met duplex, CTA, MRA en/of contrast-MRA en vergeleken met de DSA [4]. In tabel 2 worden de resultaten hiervan weergegeven. MRA met contrast heeft de hoogste sensitiviteit en specificiteit voor het aantonen van stenosen. Bij stenosen <50% en >70% doet de duplex niet onder voor CTA en MRA. Bij stenosen van 50-70% (die naar schatting bij 5% van de patiënten met een TIA, ameurosis fugax of beroerte voorkomen) is de sensitiviteit laag, maar de specificiteit van het duplexonderzoek hoog. In die situaties kan ter nadere gradatie nog een tweede onderzoek plaatsvinden (zie ook de CBO richtlijn beroerte [1]). Vanwege de voordelen van het duplexonderzoek (het niet-invasieve karakter en de relatief lage kosten), blijft het in veel klinieken het eerste oriënterende onderzoek.

Tabel 2: Meta-analyse van de sensitiviteit en specificiteit van vier beeldvormende technieken voor het aantonen van verschillende mate van stenosen. (BI = betrouwbaarheidsinterval) [4]

	Duplex	**CTA**	**MRA**	**Contrast-MRA**
70-99% stenose				
Sensitiviteit (95% BI)	0.89 (0.85-0.92)	0.77 (0.68-0.84)	0.88 (0.82-0.92)	0.94 (0.88-0.97)
Specificiteit (95% BI)	0.84 (0.77-0.89)	0.95 (0.91-0.97)	0.84 (0.76-0.97)	0.93 (0.89-0.96)
50-69% stenose				
Sensitiviteit (95% BI)	0.36 (0.25-0.49)	0.67 (0.30-0.90)	0.37 (0.26-0.49)	0.77 (0.59-0.89)
Specificiteit (95% BI)	0.91 (0.87-0.94)	0.79 (0.63-0.89)	0.91 (0.78-0.97)	0.97 (0.93-0.99)
0-49% stenose of occlusie				
Sensitiviteit (95% BI)	0.83 (0.73-0.90)	0.81 (0.59-0.93)	0.81 (0.70-0.88)	0.96 (0.90-0.99)
Specificiteit (95% BI)	0.84 (0.62-0.95)	0.91 (0.74-0.98)	0.88 (0.76-0.95)	0.96 (0.90-0.99)

Ultrageluid bij diagnostiek van carotispathologie; het risico van de stenose

terug naar inhoudsopgave

De wenselijkheid van individuele risico-inschatting

Een carotisdesobstructie is geïndiceerd bij patiënten met een symptomatische carotisstenose van >70%. In de CBO richtlijn beroerte is er ook voor mannen met een corticaal infarct en een stenose van >50% plaats voor een carotisdesobstructie [1]. Bij een minder ernstige stenose, is de winst van een ingreep ook minder groot. Hetzelfde geldt voor asymptomatische carotisstenosen. Dit komt omdat het risico op (recidief) cerebrale ischemie dan minder opweegt tegen het risico van de ingreep. Idealiter zou bij elke patiënt een individuele inschatting gemaakt moeten worden van het risico op (recidief) cerebrale ischemie versus het risico van een ingreep in de betreffende kliniek. Om deze afweging gedegen te kunnen maken, ligt het voor de hand dat elke kliniek de eigen operatie-risico's (bijvoorbeeld mortaliteit en cerebrale ischemie na 30 dagen) paraat moet hebben. Daarnaast is het wenselijk dat per patiënt kenmerken in kaart worden gebracht die gepaard gaan met een hoger risico op (recidief) cerebrale ischemie, zoals de mate van stenose, de morfologie van de plaque en de aanwezigheid van cerebrale embolieën. Op dit gebied is nog een belangrijke ontwikkelingsslag te maken.

Plaquemorfologie

Met behulp van ultrageluid kunnen meer kenmerken van plaques worden geobserveerd dan alleen de ernst van de stenose. Er kan namelijk ook gekeken worden naar de echogeniciteit van de plaque. Het beoordelen van de echogeniciteit van de plaques kan met een visuele classificatie plaatsvinden en behoeft geen rekenkundige processen. Bij histologisch onderzoek blijken de plaques die als echoarm worden geclassificeerd meer vet te bevatten en er zijn

soms bloedingen in de plaque aanwezig. Dit zijn histologische kenmerken van kwetsbare plaques. De echorijke plaques bestaan meer uit fibreus weefsel, een kenmerk van stabiele plaques.
Symptomatische plaques zijn vaker geheel of voor het grootste gedeelte echoarm (donker), terwijl asymptomatische plaques geheel of voornamelijk echorijk (licht) zijn [5]. In het verlengde hiervan gaan symptomatische echoarme plaques met een stenosegraad van 50-80% gepaard met een hoger relatief risico op een beroerte dan echorijke plaques, zelfs als deze een stenosegraad van >80% hebben [6].
Ook een irregulair oppervlakte van de plaque is een onafhankelijke voorspeller voor een beroerte; het risico op beroerte is drie keer hoger dan bij regulaire plaques [7].
Nieuwere, tot nu toe minder toegepaste en onderzochte technieken, zoals het gebruik van ultrageluidscontrastmiddelen (microbubbels) of driedimensionale echografie kunnen goed ulceratie van de plaque aantonen of intraplaque neovascularisatie. Beiden gaan eveneens gepaard met een hoger risico op beroerte.

Emboliedetectie

Cerebrale embolieën kunnen goed waargenomen worden met behulp van transcraniële Doppler (TCD), waarbij een ultrageluidstransducer met een relatief lage insonatiefrequentie geplaatst wordt op het temporale botvenster, dat bij 85% van de mensen voldoende doorgankelijk is. De a. cerebri media wordt geïnsoneerd en de transducer kan worden gefixeerd met een hoofdband. Het Doppler signaal van de kleine deeltjes in het bloed zal bij het passeren van een (relatief grotere) embolus kortdurend in intensiteit toenemen (figuur 2), hetgeen gepaard gaat met een karakteristiek ploppend of tsjirpend geluid. Er zijn diverse systemen op de markt met software voor automatische emboliedetectie. Normaliter worden er geen embolieën geregistreerd. Het detecteren van één embolus, ongeacht de tijdsduur van registratie, wordt al als afwijkend beschouwd.

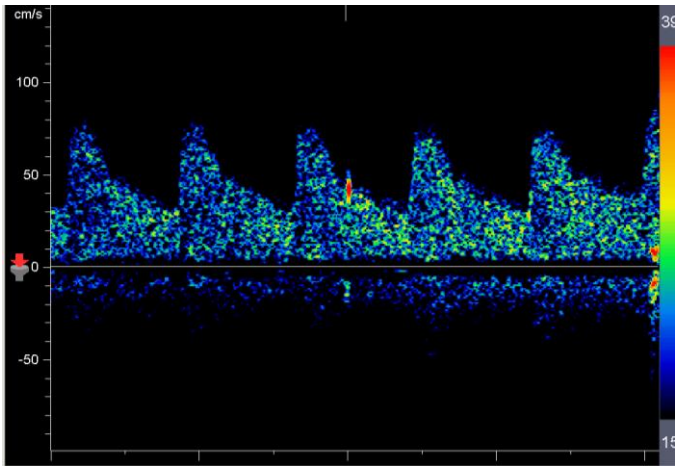

Figuur 2.Voorbeeld van detectie van een embolus. In dit Doppler signaal van een a. cerebri media doet zich in de derde hartcyclus een kortdurende intensiteitsverandering van het signaal voor. Dit wordt een High Intensity Transient Signal (HITS) of MicroEmbolic Signal (MES) genoemd, en gaat gepaard met een ploppend of tjirpend geluid.

Microembolische signalen kunnen bij ongeveer 40% van de patiënten met een symptomatische carotisstenose worden gedetecteerd en bij ongeveer 10% van de patiënten met een asymptomatische carotisstenose [8]. Dit percentage is afhankelijk van de duur van de

registratie, en de tijd die verstreken is tussen beroerte of TIA en de meting. Over het algemeen verlopen de embolieën asymptomatisch.
Reeds in 2005 werd aangetoond dat de aanwezigheid van cerebrale embolieën bij patiënten met een symptomatische carotisstenose een sterke onafhankelijke voorspeller is van een dreigend herseninfarct, met een risico op een nieuwe beroerte binnen drie maanden van circa 8% [9]. In de groep waarbij geen cerebrale embolieën werden gedetecteerd trad geen nieuwe beroerte binnen drie maanden op.
Bij asymptomatische stenosen van >70% was het risico voor het ontwikkelen van een ipsilateraal herseninfarct vijf keer zo hoog bij aanwezigheid van cerebrale embolieën (3,6 versus 0,7%) [10]. Als bij een asymptomatische patiënt cerebrale embolieën worden gedetecteerd en de plaque is echoarm is er zelfs een jaarlijks risico op beroerte van 8%, terwijl dit bij echorijke plaques zonder embolieën <1% per jaar is [11].

Ultrageluid bij carotispathologie; wat kan er nog meer?

terug naar inhoudsopgave

Tot nu toe zijn hier de belangrijkste en meest voorkomende toepassingen van ultrageluid bij carotispathologie genoemd. Hieronder volgen nog een enkele gerelateerde onderwerpen waarbij ultrageluid eveneens een rol kan spelen.

Dissectie

De duplex heeft een sensitiviteit van 95% voor het aantonen van hemodynamische veranderingen die bij een carotis-dissectie optreden [12]. Een dissectie van de aorta kan doorgaan in de a. carotis communis. Een spontane dissectie in het carotissysteem ontstaat meestal of net na de bifurcatie of meer distaal waar de a. carotis interna de dura passeert. Duplexonderzoek bij een dissectie kan directe afwijkingen laten zien zoals een vernauwing van het lumen, een vals lumen (zie figuur 4), of een losse (bewegende) intimaflap. Als de dissectie en daaropvolgende stenose te distaal liggen voor directe visualisatie, zijn de volgende indirecte tekenen informatief: het ontbreken van enige doorstroming of een hoog-weerstandsprofiel danwel afgestompt stroomprofiel in de a. carotis interna bij afwezigheid van atherosclerotische plaques. De duplex is tevens geschikt voor de follow up, waarbij rekanalisatie goed kan worden aangetoond.
Bij een dissectie kunnen intracraniële embolieën worden gedetecteerd. Het is mogelijk maar niet duidelijk of het zinvol is de antitrombotische medicatie te titreren aan de hand van het effect op het aantal embolieën.

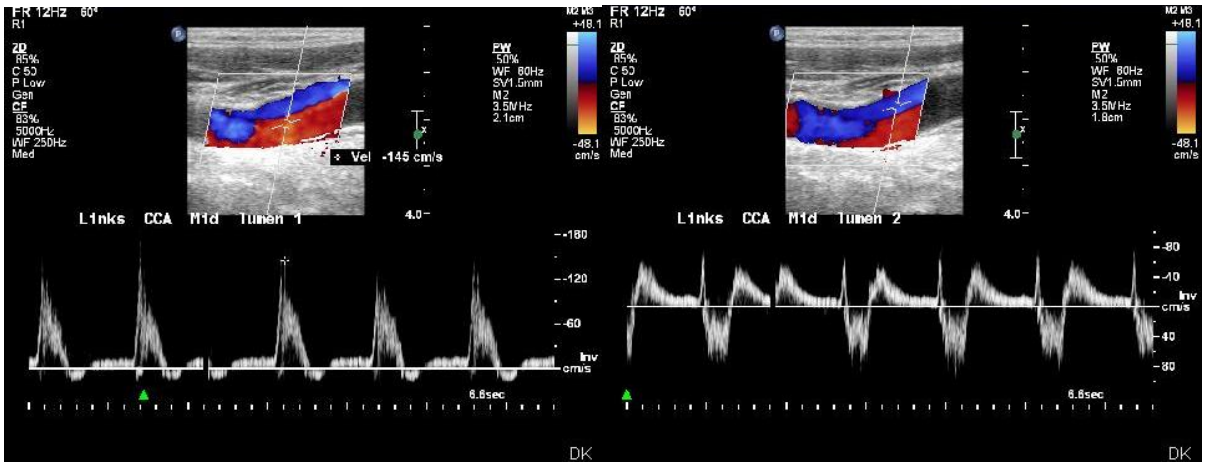

Figuur 4. Dissectie in de a. carotis communis met links het stroomprofiel in het ware lumen (stroomrichting naar het brein toe, verhoogde snelheden door vernauwing), en rechts het stroomprofiel in het valse lumen (pendelend stroomprofiel).

Intima-media dikte

Een wijd geaccepteerde surrogaat marker voor gegeneraliseerde atherosclerose is de dikte van het intima-media complex (IMT) in de a. carotis communis (figuur 5). In een meta-analyse bleek een toename van de IMT van 0.1 mm gepaard te gaan met een verhoogde kans op myocard infarct of beroerte. De spatiële resolutie van ultrageluid laat het meten van dergelijke kleine verschillen toe. De IMT kan afnemen door levensstijl aanpassingen en het gebruik van statines. Het toevoegen van de IMT aan traditionele cardiovasculaire risicomodellen leidt echter niet tot een betere voorspellende waarde van die modellen [13].

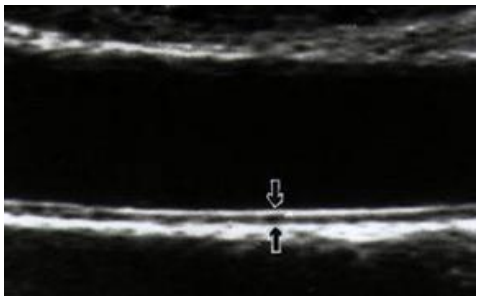

Figuur 5. Het intima-media complex bevindt zich tussen de twee pijlen. De dikte van dit complex kan het meest nauwkeurig worden gemeten met behulp van technieken die het complex onderscheiden van het echoarme lumen en de echorijke adventitia.

Autoregulatie

De cerebrale autoregulatie kan op verschillende manieren worden onderzocht. Natuurlijk kan de cerebrale doorbloeding worden gemeten bij verschillende systemische bloeddrukken. Dit is bewerkelijk en houdt geen rekening met overige factoren die een rol spelen bij het controleren van de bloedtoevoer. Door het combineren van vinger fotoplethysmografie en TCD kan het effect van snelle en spontane bloeddrukverandering direct gecorreleerd worden aan veranderingen in de cerebrale bloedstroomsnelheid. Onder invloed van vasodilatoire stimuli, zoals het toedienen van acetazolamide, of een verhoging van het CO_2 gehalte in de ingeademde lucht, neemt de stroomsnelheid in de a. cerebri media toe. Bij een ernstige

carotisstenose zijn de intracraniële arteriolen al zo ver verwijd, dat een verdere verwijding niet meer mogelijk is, en de stroomsnelheid in de a. cerebri media zal dan ook minder of niet toenemen. Dit meet dus de vasomotore reservecapaciteit. Bij verschillende subtypes van beroertes kan een afwijkende autoregulatie worden gevonden [14]. Verder onderzoek moet uitwijzen of hier in de behandeling (bloeddrukregulatie en dergelijke) consequenties aan verbonden moeten worden.

Intracraniële stenosen

Waarschijnlijk is tot nu toe het belang van intracraniële atherosclerose bij het ontstaan van beroertes onderschat. Met behulp van transcraniële duplex kan bij bijna 10% van de patiënten met een beroerte een intracraniële stenose van >50% worden gevonden. Deze stenosen bevinden zich met name in het M1-segment van de ipsilaterale a. cerebri media [15]. Nu endovasculaire behandelingen steeds meer mogelijkheden bieden, kan TCD een belangrijk screenend onderzoek worden.

Sonotrombolyse

Toen het effect van intraveneus tissue plasminogen activator (tPA) bij patiënten met een beroerte met TCD werd vervolgd, bleek er bij meer patiënten rekanalisatie en een goede uitkomst gevonden te worden dan bij patiënten waarbij geen TCD werd toegepast. Het achterliggende mechanisme bleek te zijn dat insonatie van een trombus in de a. cerebri media de trombolyse versterkte; mogelijk mengt de tPA beter met de trombus als beide licht in trilling worden gebracht. Dit heeft geleid tot meerdere trials met door ultrageluid versterkte trombolyse, ook sonotrombolyse genoemd [16]. Insonatie met lage frequenties veroorzaakt meer bloedingen. Sonotrombolyse met hoge frequenties blijkt veilig te zijn en meer rekanalisatie van de a. cerebri media te veroorzaken, zelfs als het niet gecombineerd wordt met tPA (bijvoorbeeld als er contraindicaties voor tPA zijn). Er is een tendens tot een betere klinische uitkomst. De uitkomst lijkt iets beter te zijn als naast tPA microbubbels worden toegediend [17]. Vooralsnog wordt sonotrombolyse niet op grote schaal toegepast, vooral niet nu ook de intra-arteriële behandeling van het herseninfarct bewezen effectief is.

Conclusie

terug naar inhoudsopgave

Ultrageluidsonderzoek is door de technische ontwikkelingen die steeds betere beeldvorming garanderen, de hoge temporele resolutie, de relatief lage kosten, het niet-invasieve karakter en de mogelijkheden het aan het bed van de patiënt uit te voeren breed toepasbaar in de neurologische praktijk. Vooral bij patiënten met carotispathologie zijn de verwachtingen dat het gebruik van ultrageluid toe gaat nemen. Plaquemorfologie en emboliedetectie middels transcranieel Doppleronderzoek zijn sterke onafhankelijke voorspellers van een dreigend herseninfarct, en deze bevindingen kunnen meegenomen worden in de beoordeling of een individuele patiënt met een symptomatische of asymptomatische carotisstenose in aanmerking komt voor een carotisdesobstructie. Van nieuwere, veelbelovende toepassingen, zal toekomstig onderzoek de haalbaarheid in de klinische praktijk moeten gaan uitwijzen.

Literatuur

terug naar inhoudsopgave

1. CBO richtlijn Diagnostiek, behandeling en zorg voor patiënten met een beroerte, 2008
2. Von Reutern G-M, Goertler M-W, Bornstein NM, Del Sette M, Evans DH, Hetzel A, et al. Grading carotid stenosis using ultrasonic methods. Stroke 2012;43:916-21.
3. Nederkoorn PJ, Brown MM. Optimal cut-off criteria for duplex ultrasound for the diagnosis of restenosis in stented carotid arteries: Review and protocol for a diagnostic study. BMC Neurology 2009;9:36
4. Wardlaw JM, Chappell FM, Best JJK, Wartolowska K, Berry E. Non-invasive imaging compared with intra-arterial angiography in the diagnosis of symptomatic carotid stenosis: a meta-analysis. Lancet 2006;367:1503-12
5. Geroulakos G, Ramaswami G, Nicolaides A, James K, Labropoulos N, Belcaro G, Holloway M. Characterization of symptomatic and asymptomatic carotid plaques using high-resolution real-time ultrasonography. Br J Surg 1993;80:1274-7
6. Grønholdt ML, Nordestgaard BG, Schroeder TV, Vorstrup S, Sillesen H. Ultrasonic echolucent carotid plaques predict future strokes. Circulation 2001;104:68-73
7. Prabhakaran S, Rundek T, Ramas R, Elkind MS, Paik MC, Boden-Albala B, Sacco RL. Carotid plaque surface irregularity predicts ischemic stroke: the northern Manhattan study. Stroke 2006;37:2696-701
8. Ritter MA, Dittrich R, Thoenissen N, Ringelstein EB, Nabavi DG. Prevalence and prognostic impact of microembolic signals in arterial sources of embolism. A systematic review of the literature. J Neurol 2008 255:953-961
9. Markus HS, MacKinnon A. Asymptomatic embolization detected by Doppler ultrasound predicts stroke risk in symptomatic carotid artery stenosis. Stroke 2005;36:971-5
10. Markus HS, King A, Shipley M, Topakian R, Cullinane M, Reihill S, Bornstein NM, Schaafsma A. Asymptomatic embolisation for prediction of stroke in the Asymptomatic Carotid Emboli Study (ACES): a prospective observational study. Lancet Neurol 2010;9:663-71
11. Topakian R, King A, Kwon SU, Schaafsma A, Shipley M, Markus HS, ACES investigators. Ultrasonic plaque echolucency and emboli signals predict stroke in asymptomatic carotid stenosis. Neurology 2011;77:751-8
12. Menon RK, Norris JW. Cervical arterial dissection: current concepts. Ann N Y Acad Sci 2008;1142: 200-17
13. van den Oord SC, Sijbrands EJ, ten Kate GL, van Klaveren D, van Domburg RT, van der Steen AF, Schinkel AF. Carotid intima-media thickness for cardiovascular risk assessment: systematic review and meta-analysis. Atherosclerosis 2013;228:1-11
14. Aries MJ, Elting JW, De Keyser J, Kremer BP, Vroomen PC. Cerebral autoregulation in stroke: a review of trancranial Doppler studies. Stroke 2010;41:2697-704

15. Tsivgoulis G, Vadikolias K, Heliopoulos I, Katsibari C, Voumvourakis K, Tsakaldimi S, Boutati E, Vasdekis SN, Athanasiadis D, Al-Attas OS, Charalampidis P, Stamboulis E, Piperidou C. Prevalence of symptomatic intracranial atherosclerosis in Caucasians: a prospective, multicenter, transcranial Doppler study. J Neuroimaging 2014;24:11-7
16. Tsivgoulis G, Eggers J, Ribo M, Perren F, Saqqur M, Rubiera M, Sergentanis TN, Vadikolias K, Larrue V, Molina CA, Alexandrov AV. Safety and efficacy of ultrasound-enhanced thrombolysis: a comprehensive review and meta-analysis of randomized and nonrandomized studies. Stroke 2010;41:280-7
17. 17. Saqqur M, Tsivgoulis G, Nicoli F, Skoloudik D, Sharma VK, Larrue V, Eggers J , Perren F, Charalampidis P, Storie D, Shuaib A , Alexandrov AV. The role of sonolysis and sonothrombolysis in acute ischemic stroke: a systematic review and meta-analysis of randomized controlled trials and case-control studies. J Neuroimaging 2014;24:209-20

Ruimte voor aantekeningen

terug naar inhoudsopgave

.....

.....

.....

.....

.....

.....

.....

.....

.....

.....

.....

.....

.....

.....

.....

.....

.....

.....

.....

.....

.....

.....

.....

.....

.....

Ingrepen bij hals vaatlijden en de KNF

terug naar inhoudsopgave

Dr. S.C. Tromp, neuroloog en Renske van de Brink, laborant
Afdeling klinische neurofysiologie, beide uit het St. Anthonius Ziekenhuis Nieuwegein / Utrecht

Belangenconflict: geen
Financiële ondersteuning: geen

Inleiding

terug naar inhoudsopgave

Voor de monitoring tijdens carotisdesobstructies zijn verschillende onderzoeks-modaliteiten geschikt, die óf direct de functie van de hersenen meten (EEG, SSEP), óf iets zeggen over de doorbloeding van de hersenen (TCD, near infrared spectroscopie (NIRS)). Naast deze niet invasieve methoden zijn er ook invasieve methoden zoals het meten van de stompdruk in het afgeklemde vat en het meten van de zuurstofsaturatie in de v. jugularis. Iedere methode heeft zijn eigen voor- en nadelen. In deze syllabusbijdrage zullen vooral de meest gebruikte niet invasieve modaliteiten kort besproken worden: EEG en TCD. Daarnaast zal kort aandacht gegeven worden aan tele-monitoring: het online op afstand beschikbaar stellen van de onderzoeksresultaten, zodat de carotisdesobstructies op de werkkamer bewaakt kunnen worden, en lijfelijke aanwezigheid van de neuroloog op de operatiekamer niet noodzakelijk is.

Monitoring door middel van EEG

terug naar inhoudsopgave

Het EEG werd al in de zeventiger jaren gebruikt om ischaemische veranderingen te visualiseren. Er bleek een goede correlatie te zijn tussen de cerebrale doorbloeding en het EEG. Daarbij is wel belangrijk te beseffen dat ischaemie dezelfde veranderingen in het EEG kan induceren, die ook door anaesthetica worden veroorzaakt. Veranderingen door ischaemie ontstaan ongeveer 15 seconden na het stoppen van de cerebrale circulatie. Als de doorbloeding niet volledig stopt, duurt het ook langer voor eventuele EEG-veranderingen worden gezien.
Er kan gekozen worden voor een volledige EEG-beplakking volgens het 10-20 systeem, maar ook minder elektroden per hemisfeer kunnen voldoen, waarbij met name de voorste elektrode-posities betrokken moeten zijn, en gebruik gemaakt moet worden van een montage met lange afstanden [1].

Indicatie voor shunten

Er zijn verschillende criteria waardoor cerebrale ischaemie na het afklemmen van de a. carotis kan worden vastgesteld [2]:
- een afname van de snelle golven (alfa en beta frequenties) met 50% of meer
- en/of een toename van trage golven (vooral in de delta frequentie) met 50% of meer
- en/of een algemene verlaging van de amplitudes met 50% of meer
- deze veranderingen moeten meer dan 2-3 minuten aanhouden.

Dergelijke veranderingen worden bij slechts een klein deel van de carotisdesobstructies gezien en treden voornamelijk ipsilateraal op, maar ook bilaterale veranderingen kunnen voorkomen. Als veranderingen optreden, dan zullen maatregelen genomen moeten worden, zoals het verhogen van de bloeddruk of het plaatsen van een endovasculaire shunt.

Kwantitatief EEG (qEEG)

Om de EEG-veranderingen zoals hierboven beschreven te kwantificeren en snel visueel te presenteren zijn diverse methoden ontwikkeld. Enkele voorbeelden hiervan zijn de compressed spectral array (CSA), spectral edge (SE), en brain symmetry index (BSI). Bij gebruik van deze laatste parameter dient men zich ervan bewust te zijn dat een vertraging of verlaging van de amplituden van beide hemisferen minder goed gedetecteerd wordt.

Monitoring door middel van TCD

terug naar inhoudsopgave

De laatste jaren wordt steeds duidelijker, dat (nieuwe) neurologische uitvalsverschijnselen na carotisdesobstructie eerder een emboligene dan hemodynamische oorzaak hebben. Daardoor wordt de rol van TCD bij de monitoring groter, aangezien dit de enige modaliteit is, waarbij niet alleen hemodynamische veranderingen zonder vertraging geregistreerd kunnen worden, maar ook embolieën gedetecteerd kunnen worden. Het Doppler-signaal van de kleine deeltjes in het bloed zal namelijk bij het passeren van een (relatief grotere) embolus kortdurend in intensiteit toenemen (figuur 1), hetgeen gepaard gaat met een karakteristiek ploppend of tsjirpend geluid. Er zijn diverse systemen op de markt met software voor automatische emboliedetectie.
Bij TCD wordt de hoofdstam van de a. cerebri media aan de te opereren zijde geïnsoneerd door het temporale botvenster, waarna de transducer met een instelbare band rond het hoofd bevestigd wordt. Het Dopplersignaal kan continu zowel in beeld als geluid digitaal worden weergegeven. Gebruik van een koptelefoon op de operatiekamer vergroot de sensitiviteit voor de detectie van microembolieën, omdat de omgevingsgeluiden hiermee minder prominent aanwezig zijn [3].

Figuur 1



Het Dopplersignaal in de a. cerebri media gedurende het vrijprepareren van de ipsilaterale a. carotis. Bij "1" is te zien hoe de bloedstroomsnelheid door manipulatie van de a. carotis duidelijk afneemt. Kort daarna (bij "2") doet zich een embolus voor, die zeer waarschijnlijk door de mechanische prikkeling van de plaque vrijgekomen is.

Intra-operatieve emboliedetectie

Gedurende een carotisendarteriectomie kunnen in iedere fase van de ingreep embolieën optreden, zowel tijdens het vrijprepareren, tijdens shunten, tijdens het verwijderen van de klemmen, maar ook nog tijdens het sluiten van de wond [4]. De embolieën tijdens het vrijprepareren zijn klinisch het meest relevant, waarschijnlijk omdat zij niet uit lucht, maar uit vaste partikeltjes bestaan die zich van de plaque hebben losgemaakt [5]. De aanwezigheid van embolieën in deze fase van de operatie zijn significant gecorreleerd met het ontstaan van nieuwe laesies op een MRI [6]. De chirurg zal bij embolieën in deze fase het vat zo min mogelijk willen beroeren en in een vroeger stadium het vat afklemmen, om verdere embolisatie te voorkomen.

Indicatie voor shunten

Met behulp van het TCD-signaal is het mogelijk de afname van de bloedtoevoer in de a. cerebri media na het afklemmen van de a. carotis te kwantificeren. Er worden weliswaar stroomsnelheden gemeten, maar als de transducer gefixeerd is, en aangenomen wordt dat de diameter van de a. cerebri media constant blijft, zijn veranderingen in de stroomsnelheid direct gerelateerd aan veranderingen in de bloedtoevoer. Bij een onderzoek onder meer dan 1000 patiënten werd gevonden dat een afname van de pieksystolische snelheid (PSV) van meer dan 90% een onafhankelijke risicofactor is voor het optreden van een intra-operatief CVA [5]. Bij een groep van 1500 patiënten vond men een afname van het percentage nieuwe CVA's als een shunt geplaatst werd bij een snelheidsafname van >85%. Daarentegen werden meer complicaties gezien als een shunt werd geplaatst bij een afname van <60% [7]. Daarom

wordt nu aangeraden een shunt te plaatsen bij een afname van >60-70%. In de praktijk blijkt dat 9-28% van de patiënten een shunt nodig heeft.

Hyperperfusiesyndroom

Het hyperperfusiesyndroom is een levensbedreigende complicatie die in 1-3% van de patiënten tot 28 dagen na een carotisdesobstructie kan optreden. Risicofactoren voor het optreden van het hyperperfusiesyndroom zijn onder andere een hooggradige carotisstenose en een preoperatief verminderde cerebrovasculaire reactiviteit, wijzend op een relatief uitgeputte autoregulatie. Patiënten met een verhoogde kans op het hyperperfusiesyndroom moeten langer klinisch gecontroleerd worden, waarbij met name de regulering van de bloeddruk van belang is [8]. Als na het loslaten van de klemmen een toename van de PSV, de gemiddelde stroomsnelheid of de pulsatiliteitsindex (PI) van meer dan 100% wordt gemeten ten opzichte van voor het afklemmen, is er een verhoogde kans op het hyperperfusiesyndroom. Een nog betere voorspeller is een toename van meer dan 100% van bovengenoemde parameters circa twee uur na de operatie in vergelijking met een meting voor de ingreep (beide zonder anesthesie) [9].Indien een patiënt klinisch klachten krijgt van hoofdpijn of nieuwe neurologische uitval worden vaak dagelijks TCD-metingen verricht en de systemische bloeddruk op een medium of intensive care afdeling gereguleerd.

Postoperatieve emboliedetectie

Ruim 13 jaar geleden werd reeds aangetoond dat veel embolieën in de a. cerebri media gemeten in aansluiting aan een carotisendarteriectomie gecorreleerd zijn met ischaemische neurologische complicaties [10]. Meerdere onderzoeksgroepen bevestigden deze correlatie, waarbij opvallend is dat vrouwen een hoger risico voor het ontwikkelen van postoperatieve embolieën hebben dan mannen [11].
Het aantal postoperatief optredende embolieën kon met intaveneuze toediening van Dextranen drastisch worden gereduceerd [12], waardoor de peri-operatieve morbiditeit daalde [13,14], maar deze zijn uit de handel gehaald. Heparine toediening heeft een minder drastisch effect, maar is ook effectief. Andere alternatieven zijn aspirine (intraveneus) of clopidogrel. Pre-operatieve behandeling met clopidogrel lijkt zeer veelbelovend in het verminderen van het optreden van postoperatieve embolieën [15].

Stentplaatsing

Tijdens het plaatsen van een stent in de a. carotis interna wordt het vat slechts kortdurend afgesloten (bijvoorbeeld tijdens predilatatie, stentontplooiing, of postdilatatie), een shunt kan en hoeft niet te worden geplaatst. Wel verricht men vaak TCD-monitoring omdat zich tijdens een dergelijke procedure veel embolieën voordoen. Dit kan gepaard gaan met nieuwe, voornamelijk ‘stille’ infarcten op een MRI; deze komen na een stentplaatsing twee keer zo vaak voor dan na een CEA [16]. De interventieradioloog kan de strategie aanpassen (voorzichtiger met de bedrading langs de plaque) als hij of zij meer embolieën hoort. Opvallend genoeg gaat het gebruik van een speciaal ontworpen ‘embolic protection device’ gepaard met een hoger aantal embolieën dan het niet gebruiken van een dergelijk device [17]. Ook na een stentplaatsing kan het hyperperfusiesyndroom optreden, dus ook hierbij is het van belang bij een stijging van de TCD-parameters van >100% de systemische bloeddruk goed te blijven reguleren.

Tele-neuromonitoring

terug naar inhoudsopgave

Om de neuromonitoring tijdens ingrepen zo efficiënt mogelijk plaats te kunnen laten vinden, worden in steeds meer ziekenhuizen methoden ontwikkeld om de signalen van bijvoorbeeld EEG en TCD op de werkkamer van de neuroloog zichtbaar te maken. In de operatiekamer is een laborant aanwezig, die op kritische momenten contact opneemt met de neuroloog. Deze kan via een internetverbinding online de signalen beoordelen en telefonisch advies uitbrengen aan de chirurg, zoals adviezen over de bloeddruk, of het plaatsen van een shunt.
Ook de postoperatieve emboliedetectie middels TCD kan vanuit de afdeling klinische neurofysiologie worden vervolgd. Ook dit signaal kan via een netwerkverbinding vanaf de uitslaapkamer op de afdeling KNF worden meegekeken, en bloeddruk-gegevens worden telefonisch doorgegeven. Ondertussen kunnen de neuroloog en de laborant andere werkzaamheden doen. Voor bovengenoemde mogelijkheden kan de gebruikelijke EEG en/of TCD apparatuur worden gebruikt.

Conclusie

terug naar inhoudsopgave

Neuromonitoring tijdens carotisdesobstructies is vooral van belang om te waarschuwen bij het optreden van (al dan niet dreigende) perioperatieve ischaemie, en concreet bij het aangeven wanneer een shunt noodzakelijk is. Daarnaast gaat een verdubbeling van de stroomsnelheid gepaard met een verhoogde kans op een hyperperfusiesyndroom, en zijn er mogelijkheden om het optreden van microembolieën tegen te gaan. De beide besproken modaliteiten, EEG en TCD, lijken complementair. Neuromonitoring tijdens dergelijke ingrepen kan leiden tot minder complicaties en tot een betere kwaliteit van zorg. Door tele-monitoring hoeft de neuroloog niet meer lijfelijk aanwezig te zijn op de operatiekamer hetgeen de kosteneffectiviteit sterk verbetert.

Literatuur

terug naar inhoudsopgave

1. Laman DM, van der Reijden CS, Wieneke GH, van Duijn H, van Huffelen AC : EEG evidence for shunt requirement during carotid endarterectomy. Optimal EEG derivations with respect to frequency bands and anesthetic regimen. J Clin Neurophys. 2001;18:353-363.
2. Visser GH, Wieneke GH, van Huffelen AC: Carotid endarterectomy monitoring: patterns of spectral EEG changes due to carotid artery clamping. Clin Neurophysiol 1999;110:286-294
3. Chung EM, Fan L, Naylor AR, Evans DH: Impact of clinical environment on embolus detection: a comparison of automated and manual detection of Doppler embolic signals. Cerebrovasc Dis. 2007;23:169-74.
4. Verhoeven BAN, de Vries JPPM, Pasterkamp G, Ackerstaff RGA, Schoneveld AH, Velema E, de Kleijn DPV, Moll FL: Carotid atherosclerotic plaque characteristics are associated with microembolization during carotid endarterectomy and procedural outcome. Stroke 2005;36:1735-1740.
5. Ackerstaff RGA, Moons KGM, van de Vlasakker CJW, Moll FL, Vermeulen FEE, Algra A, Spencer MP: Association of intraoperative transcranial Doppler monitoring variables with stroke from carotid endarterectomy. Stroke 2000;31:1817-1823.
6. Wolf O, Heider P, Heinz M, Poppert H, Sander D, Greil O, Weiss W, Hanke M, Eckstein HH: Microembolic signals detected by transcranial Doppler sonography during carotid endarterectomy and correlation with serial diffusion-weighted imaging. Stroke 2004;35:e373-e375.
7. Halsey JA: Risks and benefits of shunting in carotid endarterectomy. Stroke 1992;23:1583-7.
8 van Mook WNKA, Rennenberg RJMW, Schurink GW, van Oostenbrugge RJ, Mess WH, Hofmann PAM, de Leeuw PW: Cerebral hyperperfusion syndrome. Lancet Neurol 2005;4:877-887.
9. Pennekamp CW, Tromp SC, Ackerstaff RG, Bots ML, Immink RV, Spiering W, de Vries JP, Kappelle LJ, Moll FL, Buhre WF, de Borst GJ. Prediction of cerebral hyperperfusion after carotid endarterectomy with transcranial Doppler. Eur J Vasc Endovasc Surg 2012;43:371-6
10. Levi CR, O'Malley HM, Fell G, Roberts AK, Hoare MC, Royle JP, Chan A, Beiles BC, Chambers BR, Bladin CF, Donnan GA: Transcranial Doppler detected cerebral microembolism following carotid endarterectomy. High microembolic signal loads predict postoperative cerebral ischaemia. Brain 1997;120:621-9.
11 Laman DM, Wieneke GH, Duijn H, van Huffelen AC: High embolic rate after carotid endarterectomy is associated with early cerebrovascular complications, especially in women. J Vasc Surg 2002;36:278-284.
12. Levi CR, Stork JL, Chambers BR, Abbott AL, Cameron HM, Peeters A, Royle JP, Roberts AK, Fell G, Hoare MC, Chan ATW, Donnan GA: Dextran reduces embolic signals after carotid endarterectomy. Ann Neurol 2001;50:544-547.
13. Lennard N, Smith JL, Dumville J, Abbott R, Evans DH, London NJM, Bell PRF, Naylor AR: Prevention of postoperative thrombotic stroke after carotid

endarterectomy: the role of transcranial Doppler ultrasound. J Vasc Surg 1997;26:579-584.
14. Naylor AR, Hayes PD, Allroggen H, Lennard N, Gaunt ME, Thompson MM, London NJM, Bell PRF: Reducing the risk of carotid surgery: a 7-year audit of the role of monitoring and quality control assessment. J Vasc Surg 2000;32:750-759.
15. Sharpe RY, Dennis MJ, Nasim A, McCarthy MJ, Sayers RD, London NJ, Naylor AR: Dual antiplatelet therapy prior to carotid endarterectomy reduces post-operative embolisation and thromboembolic events: post-operative transcranial Doppler monitoring is now unnecessary. Eur J Vasc Endovasc Surg 2010;40:162-167
16. Altinbas A, van Zandvoort MJ, van den Berg E, Jongen LM, Algra A, Nederkoorn PJ, Mali WP, Bonati LH, Brown MM, Kappelle LJ, van der Worp HB. Cognition after carotid endarterectomy or stenting: a randomized comparison. Neurology 2011;77:1084-90
17. Vos JA, van den Berg JC, Ernst SM, Suttorp MJ, Overtoom TT, Mauser HW, Vogels OJ, van Heesewijk HP, Moll FL, van der Graaf Y, Mali WP, Ackerstaff RG. Carotid angioplasty and stent placement: comparison of transcranial Doppler US data and clinical outcome with and without filtering cerebral protection devices in 509 patients. Radiology 2005;234:493-9

Ruimte voor aantekeningen

terug naar inhoudsopgave

.....

.....

.....

.....

.....

.....

.....

.....

.....

.....

.....

.....

.....

.....

.....

.....

.....

.....

.....

.....

.....

.....

.....

.....

.....

Diagnostiek en behandeling bij psychogene niet-epileptische aanvallen (PNES)

terug naar inhoudsopgave

Miranda Swinkels, GZ-psycholoog en Elise Reus, PA - KNF
Beide werkzaam in SEIN Heemstede

Definitie PNES

terug naar inhoudsopgave

Een psychogene niet-epileptische aanval (PNES) is een aanvalsgewijs en onvrijwillig optredend gedragspatroon dat lijkt op een epileptische manifestatie, maar niet gepaard gaat met voor epilepsie kenmerkende elektrische ontladingen in de hersenen en dat veroorzaakt wordt door psychologische factoren. PNES is geen psychiatrische diagnose, maar een beschrijvende diagnose.

Diagnostiek

Video- en EEG-registratie is de gouden standaard bij de diagnose van PNES. Geen andere test (zoals MRI of prolactine level) is zo betrouwbaar als een video- en EEG-registratie (Gedzelman, & LaRoche, 2014). Het is belangrijk om een patiënt met PNES zo snel mogelijk correct te diagnosticeren, want een korte aanvalsgeschiedenis heeft een positief effect op de behandeluitkomst. Echter blijkt dat de gemiddelde tijd tot accurate diagnose van PNES zo'n 7 jaar is (Reuber et al, 2002; Jones et al, 2010). Veel patiënten gebruiken in deze tijd onterecht anti-epileptica, welke (zeker op lange termijn) de aanvallen niet reduceren en mogelijk bijwerkingen kunnen geven. Daarnaast worden zij onthouden van de voor hen optimale behandeling (zie ook kopje 'behandeling'). Dit alles leidt tot onnodige maatschappelijke kosten (denk o.a. aan de kosten van een onnodige behandeling, SEH/ziekenhuisopnamen of onttrekking aan arbeidsproces).
De meest voorkomende klinische uitingsvormen (patronen) van PNES-aanvallen zijn: aanvallen met (hevige) motorische verschijnselen en aanvallen met neervallen en stil liggen (vaak met gesloten ogen en niet reageren). Minder vaak komen aanvallen met gedragsarrest en niet reageren voor (zonder slap neervallen of motorische verschijnselen) (LaFrance, 2013).

Monitoring aanvallen (d.m.v. video- en EEG-registratie)

Bij SEIN wordt de PNES-diagnostiek gedaan door een multidisciplinair team (o.a. KNF, neuroloog, psycholoog, en psychomotorisch therapeut). Het registreren van aanvallen onder video- en EEG-bewaking is een belangrijk onderdeel van de PNES diagnostiek. Wanneer de aanvalsfrequentie ten minste eens per week is, wordt in tweederde van de patiënten een aanval geregistreerd binnen 48 uur EEG- en videoregistratie (Cox, Reus & Visser, 2017). Hierbij kan gebruik worden gemaakt van uitlokkende factoren zoals lichtflitsprikkeling en hyperventilatieprovocatie (Popkirov, Grönheit & Wellmer, 2015).

Tijdens een video- en EEG-registratie van een aanval wordt er altijd gekeken naar de combinatie van klinische verschijnselen (ictale semiologie) en wat er op dat moment te zien is op het EEG. Zo kunnen (oog)bewegingsartefacten, mogelijk lijkend op een ictaal ritme, ook als dusdanig herkend worden. Daarnaast weten we dat aanvallen uit een dieper gelegen epileptische bron geen EEG-correlaat kan hebben, terwijl ze wel epileptisch zijn. Om precies die reden is een video- en EEG-registratie nog steeds de gouden standaard bij de diagnose PNES en epilepsie.

Er zijn verschillende semiologische verschijnselen die meer bij PNES passen dan bij epilepsie en andersom. Echter geïsoleerd zijn deze verschijnselen zeker niet betrouwbaar en er zou daarom moeten worden gekeken naar het geheel.
Verschijnselen die vaker (maar niet uitsluitend!) worden gezien bij PNES zijn bijvoorbeeld een langere duur van de aanval (> 5 min.), een fluctuerend beloop van de aanval, asynchrone bewegingen (hierbij zijn frontale aanvallen uitgezonderd) en pelvic thrusting (hierbij zijn frontale aanvallen uitgezonderd). Verschijnselen die vaker worden gezien bij epilepsie dan bij PNES zijn bijvoorbeeld (wijd)geopende ogen tijdens de aanval, postictale verwardheid en/of slaap, postictale snurkende ademhaling en een laterale tongbeet (als gevolg van een tonisch clonisch insult) (Syed et al. 2011 ; LaFrance, 2013; Gedzelman, & LaRoche, 2014; Asadi-Pooya, Wyeth & Sperling, 2016; Seneviratne, Minato & Paul, 2017).
Een aanval vanuit slaap sluit een psychogene origine uit (Orbach et al., 2003). Echter dit moet wel een EEG-bevestigde slaap zijn. Geschat wordt dat ongeveer de helft van de patiënten met PNES anamnestisch aangeeft ook aanvallen vanuit slaap/in de nacht te hebben (Duncan et al., 2004).

Een nadeel van video- en EEG-registratie is dat dit niet wereldwijd en voor iedere patiënt beschikbaar is. Ook in Nederland is dit niet altijd haalbaar (bijvoorbeeld door een lage aanvalsfrequentie). In de thuissetting aanvalsgewijze episoden filmen met mobiele telefoon kan dan waardevol zijn. Echter kunnen homevideo’s een video- en EEG-registratie niet vervangen als diagnostisch middel. Vaak wordt het begin van een aanval niet gefilmd (je begint pas met filmen wanneer de aanval al begonnen is) en is ook de kwaliteit van het filmen (teveel ingezoomd, schokkerig gefilmd etc.) vaak niet optimaal.

Interictaal EEG

Naast een ictale video- en EEG-registratie heeft ook het interictale EEG een rol in de diagnose epilepsie of PNES. De sensitiviteit van één standaard EEG is ongeveer 40%. De sensitiviteit kan worden verhoogd tot maximaal 80% door het vaker verrichten van EEG-onderzoek (bijvoorbeeld door EEG na nachtslaapdeprivatie). De specificiteit van epileptiforme afwijkingen is bijna 100%. Echter bij gezonde kinderen (≠ epilepsie) worden in 2 tot 3,5% van de gevallen epileptiforme afwijkingen gevonden zonder dat er epileptische aanvallen zijn. Bij gezonde volwassenen (≠ epilepsie) is dit 0,5%. Wanneer er andere neurologische en/of psychiatrische problematiek is ligt dit percentage hoger.

Meerdere studies hebben aangetoond dat mis interpreteren van (interictale) EEG kan leiden tot een onjuiste diagnose. Benbadis en Tatum (2003) keken naar EEG’s van patiënten die in eerste instantie met epilepsie gediagnosticeerd waren, maar uiteindelijk de diagnose PNES kregen. Het bleek dat (normale) fluctuaties van achtergrondpatroon over geïnterpreteerd werden als epileptiform. Daarnaast werden benigne varianten niet als zodanig herkent en (deels) ook als epileptiform bestempeld. In later onderzoek vonden ze ditzelfde resultaat, waarbij met name normale achtergrondactiviteit in de temporale gebieden, meer dan andere

hersengebieden, verkeerd geïnterpreteerd werd als epileptiform (Benbadis & Lin, 2008).

Psychologische diagnostiek en behandeling

Wanneer de diagnose PNES is gesteld, is er vaak veel behoefte aan uitleg over deze diagnose. Deze uitleg is niet alleen nodig voor de patiënt zelf, maar ook voor diens omgeving (ouders, partner, kinderen, enzovoorts). Ook zijn er vaak vragen over hoe om te gaan met aanvallen; dit is bij PNES vaak anders dan bij epilepsie. Vervolgens kan, wanneer de patiënt de diagnose heeft geaccepteerd, met hem/haar op zoek worden gegaan naar de achtergrond van de aanvallen. Dit is bij iedere patiënt anders en maakt dat de groep patiënten met PNES een heterogene groep patiënten is. De achtergrond van de aanvallen (bijvoorbeeld trauma, overvraging, moeite met emoties uiten) bepaalt ook de insteek naar behandeling. Bij SEIN doen we deze psychologische diagnostiek, waarbij het doel is te achterhalen wat de precieze psychologische oorzaak van de aanvallen is voor die specifieke patiënt. Dit doen we middels meerdere gesprekken bij de psycholoog, een uitgebreid psychologisch onderzoek en lichaamsgerichte diagnostiek door een psychomotorisch therapeut. Het is belangrijk dat de patiënt zelf gaat begrijpen waar zijn/haar aanvallen vandaan komen; dit maakt de motivatie voor psychologische behandeling groter.

Literatuur

terug naar inhoudsopgave

1. Asadi-Pooya, A. A., Wyeth, D., Sperling, M.R. Ictal crying. (2016). Epilepsy & Behavior,59,1-3.
2. Benbadis, .SR., Tatum, W.O.. Overintepretation of EEGs and misdiagnosis of epilepsy. (2003) Journal of Clinical Neurophysiology, 20,1,42-44.
3. Benbadis S.R., Lin K. Errors in EEG interpretation and misdiagnosis of epilepsy. Which EEG patterns are overread? (2008) European Neurolology, 59,5,267-271.
4. Cox, F.M.E., Reus, E.E.M., Visser, G.H. Timing of first event in inpatient long-term video-EEG monitoring for diagnostic purposes. (2017). Epilepsy Research,129,91-94.
5. Duncan R, Oto M, Russell AJC, Conway P. (2004) Pseudosleep events in patients with psychogenic non-epileptic seizures: prevalence and associations. J Neurol Neurosurg Psychiatry 75:1009–1012.
6. Gedzelman, E. R. & LaRoche, S. M. Long-term video EEG monitoring for diagnosis of psychogenic nonepileptic seizures (2014). Neuropsychiatric disease and treatment, 10,1979–1986.
7. S.G. Jones, T.J. O'Brien, S.J. Adams, R. Mocellin, C.J. Kilpatrick, R. Yerra, et al. Clinical characteristics and outcome in patients with psychogenic nonepileptic seizures. (2010). Psychosomatic Medicine, 72, 487–497.
8. LaFrance W.C., Gus A. Baker G. A., Duncan R., Goldstein, L. H., Reuber, M. (ILAE task force). (2013). Minimum requirements for the diagnosis of psychogenic nonepileptic seizures: A staged approach. 54, 11, 2005–2018.
9. Orbach D, Ritaccio A, Devinsky O. (2003) Psychogenic, nonepileptic seizures associated with video-EEG-verified sleep. Epilepsia 44:64–68.
10. Popkirov S., Grönheit W., Wellmer J. Hyperventilation and photic stimulation are useful additions to a placebo-based suggestive seizure induction protocol in patients with psychogenic nonepileptic seizures. (2015). Epilepsy Behavior.,46,88-90.
11. Reuber, M., Fernandez, G., Bauer, J., Helmstaedter, C., Elger, C.E. (2002). Diagnostic delay in psychogenic nonepileptic seizures. Neurology, 58, 493-495.
12. Seneviratne, U., Minato, E., Paul, E. (2017). How reliable is ictal duration to differentiate psychogenic nonepileptic seizures from epileptic seizures? Epilepsy & Behavior,66,127-131.
13. Syed, T.U., LaFrance W.C. Jr., Kahriman E.S., Hasan S.N., Rajasekaran V., Gulati D., Borad S., Shahid A., Fernandez-Baca G., Garcia N., Pawlowski M., Loddenkemper T., Amina S., Koubeissi M.Z. (2011). Can Semiology Predict Psychogenic Nonepileptic Seizures? A Prospective Study. Ann Neurol 69:997–1004.

Ruimte voor aantekeningen

terug naar inhoudsopgave

.....

.....

.....

.....

.....

.....

.....

.....

.....

.....

.....

.....

.....

.....

.....

.....

.....

.....

.....

.....

.....

.....

.....

.....

.....

Classificatie van epilepsie en aanvallen

terug naar inhoudsopgave

Dr. F.S.S. Leijten, neuroloog
UMC – Utrecht

Inleiding

terug naar inhoudsopgave

Het onderverdelen in soorten epilepsie en soorten aanvallen is iets wat commissies van de International League Against Epilepsy al 100 jaar bezighoudt. Er wordt veel gebakkeleid en consensus wordt moeizaam bereikt. De classificaties volgen elkaar op, met telkens nieuwe achterliggende inzichten. Zo zijn er recent weer nieuwe classificaties verschenen. Het is de bedoeling dat iedereen die gaat gebruiken.

Belangrijke principes

terug naar inhoudsopgave

Het gaat om drie dingen: de classificatie van epilepsieën, de classificatie van aanvallen en de lijst van te gebruiken termen, de ‘glossary’. Iedereen doet er goed aan om deze te raadplegen, en vooral de laatste is erg handig, hoewel er nog geen officiële Nederlandse vertaling van is. De classificatie van epilepsie is nog steeds voor een groot deel gebaseerd op het EEG. Voor classificatie van aanvallen is een aanvalsbeschrijving of –observatie nodig, en dit kan los van het EEG.
De nieuwe classificaties stelt een stappenplan voor:

- classificeer de aanvalstypes
- classificeer de epilepsie
- kom tot een syndroomdiagnose.

Deze nieuwe classificatie richt zich daarnaast op de oorzaken van de epilepsie, de zogeheten etiologie, waarvoor 6 categorieën zijn gemaakt. Hiermee heeft een EEG laborant weinig te maken.

Nieuw

Er worden enkele nieuwe termen geïntroduceerd en oude termen worden vervangen. Je kunt nu officieel spreken van een ‘epileptische encephalopathie’, een benaming die al wel langer wordt gebruikt door EEGisten. De term ‘benigne’ (zoals bij benigne Rolandische epilepsie) wordt niet meer gebruikt en vervangen door ‘self-limiting’ (waar helaas nog geen goede Nederlandse term voor is; ‘zichzelf verhelpend’ zou een vertaling kunnen zijn).

De grootste verandering is wel de indeling van de aanvallen. De termen ‘simpel’, ‘partieel’, ‘elementair’ en ‘complex partieel’ zijn verdwenen. Gebleven is het onderscheid tussen ‘focale’ en ‘gegeneraliseerde’ aanvallen. Vervolgens worden focale aanvallen onderverdeeld in met en zonder ‘awareness’ – een term die niet met ‘bewustzijn’ moet worden vertaald, maar bijvoorbeeld met ‘besef’, ‘gewaar zijn’ of ‘bewustheid’. En dan volgt een indeling naar al dan niet met ‘motor onset’. Je krijgt dus beschrijvingen als ‘motor seizure with awareness’ (motorische aanval met bewustheid) die je vervolgens kan omschrijven als ‘hyperkinetisch’ of ‘myoclonisch’.

Literatuur

terug naar inhoudsopgave

De relevante artikelen zijn allemaal bij elkaar te vinden op:

http://www.ilae.org/Visitors/Centre/Definition_Class.cfm.

(1) Fisher RS et al. Operational classification of seizure types by the International League Against Epilepsy: position paper of the ILAE commission for classification and terminology. Epilepsia 2017

Gratis online te bekijken op: http://onlinelibrary.wiley.com/doi/10.1111/epi.13670/full.

(2) Fisher RS et al. Instruction manual for the ILAE 2017 operational classification of seizure types. Epilepsia 2017

Gratis online te bekijken op: http://onlinelibrary.wiley.com/doi/10.1111/epi.13671/full.

(3) Scheffer IE et al. ILAE classification of the epilepsies: position paper of the ILAE commision for classification and terminology. Epilepsia 2017.

Gratis online te bekijken op: http://onlinelibrary.wiley.com/doi/10.1111/epi.13709/full.

Ruimte voor aantekeningen

terug naar inhoudsopgave

.....

.....

.....

.....

.....

.....

.....

.....

.....

.....

.....

.....

.....

.....

.....

.....

.....

.....

.....

.....

.....

.....

.....

.....

.....

Onderzoek en behandeling van epilepsie – de rol van het EEG

terug naar inhoudsopgave

Drs. M. Bourez, neuroloog
SEIN - Zwolle

Samenvatting

terug naar inhoudsopgave

Het EEG is het meest gebruikte diagnostisch tool om epilepsie aan te tonen. Registratie van de epileptische aanval met video-EEG wordt gezien als de gouden standaard om de diagnose epilepsie te bewijzen. Echter, ook wanneer er geen aanvallen optreden tijdens een EEG registratie, kan dit onderzoek een belangrijke bijdrage leveren bij bepalen van een syndroom diagnose en het inzetten van de juiste behandeling voor de patiënt. Ook kan het EEG gebruikt worden in de evaluatie van de therapie bij een aantal vormen van epilepsie. Tijdens de voordracht zullen, na een inleidend overzicht van epilepsie en andere aanvalsgewijze stoornissen, voorbeelden gegeven worden van toepassing van het video-EEG bij epilepsie en zullen we zoveel mogelijk interactief een aantal casus bespreken. Daarin komen ook verschillende behandelingen van epilepsie aan bod.

Drs. Bourez heeft aangegeven dat de hand-outs van haar voordracht na afloop van de nascholing te downloaden zijn van de website van de NVLKNF.

Ruimte voor aantekeningen

terug naar inhoudsopgave

.....

.....

.....

.....

.....

.....

.....

.....

.....

.....

.....

.....

.....

.....

.....

.....

.....

.....

.....

.....

.....

.....

.....

.....

.....

Epilpesie chirurgie

terug naar inhoudsopgave

Dr. P.C. van Rijen, neurochirurg
UMC- Utrecht

Ondanks onze grote bemoeienissen en inspanningen is het ons helaas niet gelukt om ten tijde van het drukken van deze syllabus de benodigde gegevens en/ of presentatie in bezit te krijgen.

Hopelijk lukt het wel na deze nascholing een volledige versie van deze syllabus of de PowerPoint van deze presentatie op de website van de NVLKNF te zetten, waar u deze dan kunt downloaden.

Onze welgemeende excuses voor dit ongemak.

Ruimte voor aantekeningen

terug naar inhoudsopgave

.....

.....

.....

.....

.....

.....

.....

.....

.....

.....

.....

.....

.....

.....

.....

.....

.....

.....

.....

.....

.....

.....

.....

.....

.....

Anaesthesie en het EEG

terug naar inhoudsopgave

Dr. W. Gerrits
Canisius Wilhelmina Ziekenhuis Nijmegen

Anesthesie en het EEG

Anesthesie een noodzakelijk kwaad ?
Want het wordt er namelijk niet makkelijker op om een goed EEG te maken en te lezen indien een patiënt anesthesie krijgt.

Maar wat is anesthesie nu eigenlijk ?
Uit welke componenten is het opgebouwd en hoe heeft het dan invloed op het EEG ?
Welke effecten hebben de verschillende medicamenten en is er een anesthesie-methode waar we geen "last" van hebben ?

In deze presentatie geef ik een blik in de keuken van de anesthesiologie en hoop ik inzicht te geven en begrip te verwerven voor de (on)mogelijkheden van het EEG bij een patiënt onder narcose.

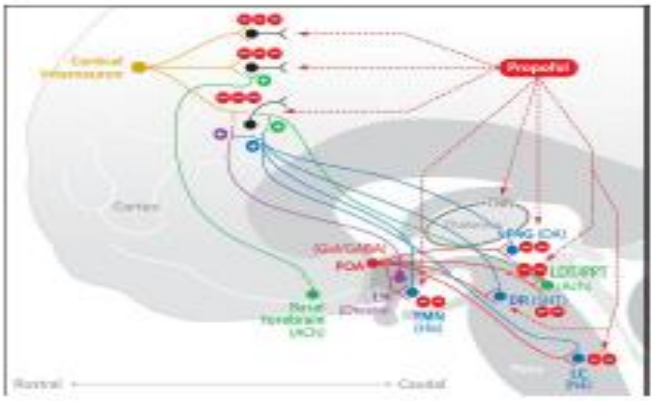

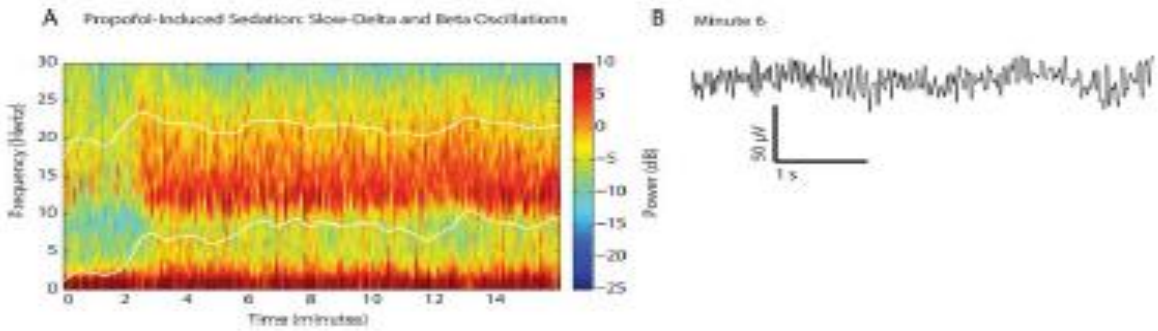

Tijdens de presentatie heeft dr. Gerrits nog verwezen naar de volgende link:
http://purdonlab.mgh.harvard.edu/cme
Hier kunt u nog meer gegevens vinden over de verschillende soorten medicatie en hun invloed op het EEG.

Ruimte voor aantekeningen

terug naar inhoudsopgave

.....

.....

.....

.....

.....

.....

.....

.....

.....

.....

.....

.....

.....

.....

.....

.....

.....

.....

.....

.....

.....

.....

.....

.....

.....

Bestuursmededelingen vrijdag 7 april 2017

terug naar inhoudsopgave

Ruimte voor aantekeningen

terug naar inhoudsopgave

.....

.....

.....

.....

.....

.....

.....

.....

.....

.....

.....

.....

.....

.....

.....

.....

.....

.....

.....

.....

.....

.....

.....

.....

.....

Aangepaste besluit hersendood protocol

terug naar inhoudsopgave

Drs. H.E. Ronner, neuroloog
VU Medisch Centrum – Amsterdam

Hierbij de hyperlink naar het vernieuwde hersendood protocol per 1 augustus 2016.
https://nvic.nl/hersendoodprotocol-2016

Hierbij de hyperlink naar het aangepaste besluit hersendood protocol per 1 augustus 2016.
http://www.nvknf.nl/wp-content/uploads/2016/08/overzicht_verschillen_hersendoodprotocol.pdf

Hieronder volgen in overzicht de wijzigingen in het vernieuwde hersendood protocol ten opzichte van de oude versie.

Het aangepaste besluit Hersendoodprotocol

De wijzigingen op een rij

NIEUW: Hersendoodprotocol zoals geldig vanaf 1 augustus 2016	Huidig hersendoodprotocol zoals geldig tussen 2006 en 31 juli 2016
Uitsluiting van medicamenteuze neurodepressie	
• Bij patiënten die medicijnen krijgen om de hersenfuncties te dempen (medicamenteuze neurodepressie) kan de procedure van vaststelling van hersendood geen doorgang vinden indien aanwezige neurodepressie een nauwkeurige uitslag van het onderzoek in de weg staat. De procedure kan worden ingezet wanneer kan worden aangenomen dat de medicamenten voldoende zijn uitgewerkt. *> Dit geldt niet als er sprake is van een dreigende circulatiestilstand. Zie aanvullend onderzoek (2)* • Alleen het **betrokken team** van medische professionals, onder wie een intensivist en een neuroloog of neurochirurg , mogen de mate van medicamenteuze neurodepressie beoordelen. • Het advies is om **kortwerkende sedatie** toe te passen.	Een ingewikkelde procedure om alsnog met zekerheid de hersendood vast te stellen door onderzoek te doen naar de hersendoorbloeding met een combinatie van TCD en CTA, waarbij halfwaardetijden werden gegeven van verschillende medicamenten.
Aanvullend onderzoek (1)	
• Elektro-encefalografie (EEG), Transcranieel Dopplerondezoek (TCD) en CT-angiografie van de hersenvaten (CTA) zijn gelijkwaardige betrouwbare testen, waarmee uitval van de grote hersenen bevestigd kan worden. • Het uitvoeren van **één van deze testen** volstaat als eerste aanvullend onderzoek bij het vaststellen van de hersendood. • Hierna volgt de verplichte apneutest.	• EEG en apneutest waren standaard vervolgonderzoeken. • In situaties waarin een EEG of apneutest niet mogelijk was, moest een combinatie van TCD en CTA uitgevoerd worden. • De apneutest was dus niet in alle omstandigheden verplicht. NB. De geest van de vorige richtlijn was dat een apneutest wel moest, maar door de wijzigingen was dit later niet meer verplicht.
Aanvullend onderzoek (2)	
• In het geval van dreigende circulatiestilstand terwijl de neurodepressieve medicatie nog niet is uitgewerkt, kan hersendood alsnog gediagnosticeerd worden door het vaststellen van afwezige hersendoorbloeding. • **TCD en CTA** zijn hiervoor **gelijkwaardige testen**. Met één van beide testen kan de cerebrale circulatiestilstand vastgesteld worden. Hierbij is van belang dat er voldoende expertise en ervaring met deze onderzoeken moet zijn. • Daarna moet altijd ook een apneutest worden uitgevoerd. • **Als de apneutest (technisch of praktisch) niet uitvoerbaar is, kan de hersendood niet worden vastgesteld.**	

NIEUW: Hersendoodprotocol zoals geldig vanaf 1 augustus 2016	Huidig hersendoodprotocol zoals geldig tussen 2006 en 31 juli 2016
Ordertekening verklaring vaststellen hersendood	
• **Bij voorkeur tekent** de (kinder)neuroloog of neurochirurg die **het klinisch-neurologisch** onderzoek heeft uitgevoerd de verklaring, **tenzij** deze niet meer aanwezig is. • In dat geval kan een **andere** (kinder)neuroloog of neurochirurg de verklaring ondertekenen, na zich van de resultaten van alle stappen van het protocol vergewist te hebben.	De (kinder)neuroloog of neurochirurg die het klinisch-neurologisch onderzoek had uitgevoerd was de enige persoon die de verklaring mocht ondertekenen.

Kleinere aanpassingen

- Bij de uitvoering van de apneutest moet de apparatuur ingesteld staan op druktriggering. Wanneer dit niet mogelijk is, kan een alternatieve procedure gevolgd worden waarbij de beademingsapparatuur wordt losgekoppeld en zuurstof via de tube wordt toegediend. De apneutest begint – bij de vereiste pa CO2-uitgangswaarde – met het stopzetten van de beademingsmachine, waarna direct voorzien moet worden in zuurstoftoediening van 6 liter per minuut via een catheter, ingebracht (bij volwassenen: 20 centimeter) in de endotracheale tube. Bij personen die wegens een verminderde gaswisseling in de longen vooraf beademing met PEEP (positive end expiratory pressure) ondergingen, behoort de 100 procent zuurstof niet met een catheter maar via CPAP (continuous positive airway pressure) te worden toegediend (waarbij de apparatuur is ingesteld op druktriggering, in de gevoeligste stand: gewoonlijk -2 cm H2O; wanneer de apparatuur niet ingesteld kan worden op druktriggering, kan de patiënt los van de beademing worden gelegd met zuurstof in de tube).
- De technische beschrijvingen van het EEG, de TCD-test en de CTA zijn geactualiseerd.
- Aan oorzaken van bewusteloosheid of reactieloosheid die de diagnostiek onbetrouwbaar maken (prealabele voorwaarden) is toegevoegd: Reanimatie in de voorafgaande uren.
- Daarnaast zijn er verschillende tekstuele aanpassingen gedaan en is er een schematische weergave van het hersendoodprotocol toegevoegd.
- **Let op:** ook formulier G4 'Vaststellen Hersendood' is aangepast.

Pijlers vaststellen hersendood vanaf 1 augustus 2016

1. Vaststellen dat is voldaan aan de prealabele voorwaarden;
2. Het voldoende laten uitwerken van medicamenteuze neurodepressie;
3. Het klinisch-neurologisch onderzoek;
4. Het aanvullende onderzoek, waarbij de keuze is tussen EEG, TCD of CTA en de apneutest (verplicht).

Gebruikte bronnen

- Aangepaste Besluit Hersendood, zie link: https://www.rijksoverheid.nl/documenten/besluiten/2016/05/19/besluit-van-21-maart-2016-houdende-vervanging-van-de-bijlage-bij-het-besluit-hersendoodprotocol
- Huidig Hersendoodprotocol. Dit is onderdeel van het Modelprotocol en in te zien via www.transplantatiestichting.nl (zie 'medische procedure') of via de besloten membersite van de NTS.
- Advies Gezondheidsraad 'Vaststellen van de dood bij postmortale orgaandonatie', hst 4.5, pagina 69, in te zien via www.gezondheidsraad.nl/nl/taak-werkwijze/werkterrein/optimale-gezondheidszorg/vaststellen-van-de-dood-bij-postmortale Hier is ook alle andere documentatie over het advies van de Gezondheidsraad in te zien.

Ruimte voor aantekeningen

terug naar inhoudsopgave

.....

.....

.....

.....

.....

.....

.....

.....

.....

.....

.....

.....

.....

.....

.....

.....

.....

.....

.....

.....

.....

.....

.....

.....

.....

MEG en virtuele elektroden

terug naar inhoudsopgave

Ndedi Sijsma, laborant KNF
VU Medisch Centrum - Amsterdam

Ondanks onze grote bemoeienissen en inspanningen is het ons helaas niet gelukt om ten tijde van het drukken van deze syllabus de benodigde gegevens en/ of presentatie in bezit te krijgen.

Hopelijk lukt het wel na deze nascholing een volledige versie van deze syllabus of de PowerPoint van deze presentatie op de website van de NVLKNF te zetten, waar u deze dan kunt downloaden.

Onze welgemeende excuses voor dit ongemak.

Ruimte voor aantekeningen

terug naar inhoudsopgave

.....

.....

.....

.....

.....

.....

.....

.....

.....

.....

.....

.....

.....

.....

.....

.....

.....

.....

.....

.....

.....

.....

.....

.....

.....

IONM bij spinale chirurgie

terug naar inhoudsopgave

E.B. Muskens, MPA
UMC – Groningen

Abstract

terug naar inhoudsopgave

In de voordracht zal ik verscheidene aspecten belichten van de intra operatieve neuromonitoring tijdens spinale ingrepen, zowel intra- als extra duraal en intramedullair bij neurochirurgische ingrepen maar ook tijdens de scoliosecorrecties via een posterior spondylodese.
Focus van de voordracht is de gebruikte modaliteiten per type ingreep, de hierbij gebruikte technische parameters voor stimulatie en registratie en de interpretatie van de meetresultaten. Ook zal ik aandacht geven aan veelvoorkomende problemen in interpretatie.

Ruimte voor aantekeningen

terug naar inhoudsopgave

.....

.....

.....

.....

.....

.....

.....

.....

.....

.....

.....

.....

.....

.....

.....

.....

.....

.....

.....

.....

.....

.....

.....

.....

.....

Vraag

terug naar inhoudsopgave

We willen u van harte uitnodigen ook deze bladzijde te lezen en hopen dat u bereid bent onderstaande enquête in te vullen en naar ons toe te sturen.
Alleen met uw inzet en reflecties kunnen wij ook interessante en leuke dagen organiseren.
Vul svp onderstaande in en- of geef uw mening en/ of kritische noot, zou u liever nog bepaalde onderwerpen behandelt zien of heeft u nog andere ideeën of suggesties, geef het aan ons door.
Wij van de organisatie waarderen dat zeer en zijn u daar dankbaar voor.

.....

.....

.....

.....

.....

.....

.....

.....

.....

.....

.....

.....

.....

.....

.....

Svp inleveren bij 1 van de leden van de organisatie of opsturen naar:
Secretariaat nascholingscommissie NVLKNF
t.a.v. M. de Haan
Afdeling klinische neurofysiologie Diakonessenhuis Utrecht
Bosboomstraat 1
3582 KE UTRECHT